1. 경락수혈총론	경락이론	십이경맥의 유주와 병후	수태음폐경의 유주	
			수태음폐경의 병후(시동병, 소생병)	
			수양명대장경의 유주	
			수양명대장경의 병후(시동병, 소생병)	
			족양명위경의 유주	
			족양명위경의 병후(시동병, 소생병)	
			족태음비경의 유주	
			족태음비경의 병후	
			수소음심경의 유주	
			수소음심경의 병후	
			수태양소장경의 유주	
			수태양소장경의 병후	
			족태양방광경의 유주	
			족태양방광경의 병후	
			족소음신경의 유주	
			족소음신경의 병후	
			수궐음심포경의 유주	
			수궐음심포경의 병후	
			수소양삼초경의 유주	
			수소양삼초경의 병후	
			족소양담경의 유주	
			족소양담경의 병후	
			족궐음간경의 유주	
			족궐음간경의 병후	
		기경팔맥의 유주와 병후	임맥의 유주와 병후	
			독맥의 유주와 병후	
			충맥의 유주와 병후	
			대맥의 유주와 병후	
			교맥의 유주와 병후	
			유맥의 유주와 병후	
		십이경별	십이경별의 분포와 작용	
		십오락맥	수태음락맥의 유주와 병후	
			수양명락맥의 유주와 병후	
			족양명락맥의 유주와 병후	
			족태음락맥의 유주와 병후	
			비지대락의 유주와 병후	
			수소음락맥의 유주와 병후	
			수태양락맥의 유주와 병후	
			족태양락맥의 유주와 병후	
			족소음락맥의 유주와 병후	
			수궐음락맥의 유주와 병후	
			수소양락맥의 유주와 병후	
			족소양락맥의 유주와 병후	
			족궐음락맥의 유주와 병후	
			독락맥의 유주와 병후	
			임락맥의 유주와 병후	
		십이경근	수태음경근의 유주와 병후	
			수양명경근의 유주와 병후	
			족양명경근의 유주와 병후	
			족태음경근의 유주와 병후	
			수소음경근의 유주와 병후	
			수태양경근의 유주와 병후	
			족태양경근의 유주와 병후	
			족소음경근의 유주와 병후	
			수궐음경근의 유주와 병후	
			수소양경근의 유주와 병후	
			족소양경근의 유주와 병후	
			족궐음경근의 유주와 병후	
		십이피부	십이피부의 임상적 응용	
		경락 운용 기본 이론	표본과 근괄	
			십이경맥의 관합주 이론과 운용	십이경맥의 상응상양 속성
				십이경맥의 장보상통론
			십이경맥의 오행 속성과 장부 배속	오행 속성과 장부 배속
			십이경맥의 기화이론	육기 속성과 표본중기이론

	수혈이론	수혈의 정위방법	골도분촌	
		특정혈의 분류와 의의	오수혈	
			하합혈	
			원혈	
			락혈	
			극혈	
			배수혈	
			복모혈	
			유회혈	
			팔맥교회혈	

				경혈부호	경혈명(한자)	경혈명(한글)	이명	부위
2. 경락수혈각론	12정경, 기경8맥, 경외기혈 및 신혈	경혈	임맥	CV01	會陰	회음	篩翼, 下板, 下極, 金門, 海底, 下陰別, 下邸	회음부위(perinal region), 남성은 항문(anus)과 음낭 뒤모서리(posterior border of the scrotum)를 연결하는 선의 중점, 여성은 항문(anus)과 뒤대음순연결(posterior commissure of labium majora)을 연결하는 선의 중점
				CV02	曲骨	곡골	屈骨, 四骨, 席脚, 骨隔	아랫배, 앞정중선(anterior median line)위, 두 당결합(pubic symphysis) 위 모서리
				CV03	中極	중극	玉泉, 氣原, 氣實, 氣魚	아랫배, 앞정중선(anterior median line) 위, 배꼽(umbilicus) 중심에서 아래 쪽으로 4촌
				CV04	關元	관원	丹田, 三絡元, 元門, 下紀, 上氣海, 下實, 氣原, 太半極, 大中極	아랫배, 앞정중선(anterior median line) 위, 배꼽(umbilicus) 중심에서 아래 쪽으로 3촌
				CV05	石門	석문	利機, 精實, 丹田, 命門, 絶子, 絶孕	아랫배, 앞정중선(anterior median line)위, 배꼽(umbilicus) 중심에서 아래 쪽으로 2촌
				CV06	氣海	기해	脖胸, 下氣, 丹田, 下氣海	아랫배, 앞정중선(anterior median line)위, 배꼽(umbilicus) 중심에서 아래 쪽으로 1.5촌
				CV07	陰交	음교	少冲, 橫戶, 丹田	아랫배, 앞정중선(anterior median line)위, 배꼽(umbilicus) 중심에서 아래 쪽으로 1촌
				CV08	神闕	신궐	臍中, 氣舍, 氣合, 命蒂, 維會, 臍會, 臍珠	배꼽, 배꼽(umbilicus) 중심
				CV09	水分	수분	中守, 分水	배꼽, 앞정중선(anterior median line) 위, 배꼽(umbilicus) 중심에서 위쪽으로 1촌
				CV10	下脘	하완	下管	배꼽, 앞정중선(anterior median line) 위, 배꼽(umbilicus) 중심에서 위쪽으로 2촌
				CV11	建里	건리		배꼽, 앞정중선(anterior median line) 위, 배꼽(umbilicus) 중심에서 위쪽으로 3촌
				CV12	中脘	중완	大倉, 太倉, 胃管, 中管, 胃脘, 上紀, 胃基, 中胃, 胃中	배꼽, 앞정중선(anterior median line) 위, 배꼽(umbilicus) 중심에서 위쪽으로 4촌
				CV13	上脘	상완	胃脘, 上管, 上紀, 上脘	배꼽, 앞정중선(anterior median line) 위, 배꼽(umbilicus) 중심에서 위쪽으로 5촌
				CV14	巨闕	거궐	心募	배꼽, 앞정중선(anterior median line) 위, 배꼽(umbilicus) 중심에서 위쪽으로 6촌
				CV15	鳩尾	구미	鵝肝, 尾翼, 骨原	배꼽, 앞정중선(anterior median line)위, 칼용종결합(xiphisternal junction) 에서 아래쪽으로 1촌
				CV16	中庭	중정		앞가슴부위, 앞정중선(anterior median line)위, 칼용종결합(xiphisternal junction)의 중점
				CV17	膻中	단중	元元, 上氣海, 胸堂, 元見, 元見, 元兒	앞가슴부위, 앞정중선(anterior median line)위, 넷째 갈비사이공간(the 4th intercostal space)과 같은 높이
				CV18	玉堂	옥당	玉英	앞가슴부위, 앞정중선(anterior median line)위, 셋째 갈비사이공간(the 3th intercostal space)과 같은 높이
				CV19	紫宮	자궁	胸紫宮	앞가슴부위, 앞정중선(anterior median line)위, 둘째 갈비사이공간(the 2nd intercostal space)과 같은 높이
				CV20	華蓋	화개		앞가슴부위, 앞정중선(anterior median line)위, 첫째 갈비사이공간(the 1st intercostal space)과 같은 높이
				CV21	璇璣	선기	璇編	앞가슴부위, 앞정중선(anterior median line)위, 목아래패임(suprasternal fossa)에서 아래쪽으로 1촌
				CV22	天突	천돌	天樞, 玉戶, 玉戶	앞가슴부위, 앞정중선(anterior median line)위, 목아래패임(suprasternal fossa)의 중심
				CV23	廉泉	염천	玄本, 本池, 本地	목 앞부위, 앞정중선(anterior median line) 위, 방패연골(thyroid cartilage)위 모서리 위쪽, 목뿔뼈(hyoid bone) 위쪽의 오목한 곳. (넷째 목뼈기로돌기 수준)
				CV24	承漿	승장	懸壁, 地正, 天池, 重漿	앞골, 턱끝입술고랑(mentolabial sulcus) 가운데의 오목한 곳
			독맥	GV01	長强	장강	脊尾, 脊尾, 天元, 脊原, 脊骨, 脊尾, 三分尾, 河車路, 朝天紐, 聖溪路, 尾骨下空, 勝骨	회음부위(perinal region), 꼬리뼈(coccyx) 아래쪽, 꼬리뼈끝과 항문(anus)을 연결하는 선의 중점
				GV02	腰俞	요수	容輔, 腰元, 腰柱, 腰戶, 腰空, 腰洞, 腰空, 腰會, 腰府	양치부위, 뒤정중선(posterior median line) 위, 양치뼈통새(sacral hiatus)
				GV03	腰陽關	요양관	陽關	허리부위, 뒤정중선(posterior median line) 위, 넷째 허리뼈 가시돌기(spinous process of the 4th lumbar vertebra) 아래쪽 오목한 곳
				GV04	命門	명문	龍宮, 竹經, 精宮	허리부위, 뒤정중선(posterior median line) 위, 둘째 허리뼈 가시돌기(spinous process of the 2nd lumbar vertebra) 아래쪽 오목한 곳
				GV05	懸樞	현추	懸柱	허리부위, 뒤정중선(posterior median line) 위, 첫째 허리뼈 가시돌기(spinous process of the 1st lumbar vertebra) 아래쪽 오목한 곳
				GV06	脊中	척중	神宗, 脊命, 命柱, 命脈	허목 등부위, 뒤정중선(posterior median line) 위, 열한째 등뼈 가시돌기(spinous process of the 11th thoracic vertebrae) 아래쪽 오목한 곳
				GV07	中樞	중추		허목 등부위, 뒤정중선(posterior median line) 위, 열번째 등뼈 가시돌기(spinous process of the 10th thoracic vertebrae) 아래쪽 오목한 곳
				GV08	筋縮	근축	筋宮	허목 등부위, 뒤정중선(posterior median line) 위, 아홉째 등뼈 가시돌기(spinous process of the 9th thoracic vertebrae) 아래쪽 오목한 곳
				GV09	至陽	지양	陰底	허목 등부위, 뒤정중선(posterior median line) 위, 일곱째 등뼈 가시돌기(spinous process of the 7th thoracic vertebrae) 아래쪽 오목한 곳
				GV10	靈臺	영대	陰底	허목 등부위, 뒤정중선(posterior median line) 위, 여섯째 등뼈 가시돌기(spinous process of the 6th thoracic vertebrae) 아래쪽 오목한 곳
				GV11	神道	신도	鬼道, 鬼舍, 鬼舍	허목 등부위, 뒤정중선(posterior median line) 위, 다섯째 등뼈 가시돌기(spinous process of the 5th thoracic vertebrae) 아래쪽 오목한 곳
				GV12	身柱	신주	心鬼, 鬼氣, 智刑毛, 刑刑氣	허목 등부위, 뒤정중선(posterior median line) 위, 셋째 등뼈 가시돌기(spinous process of the 3th thoracic vertebrae) 아래쪽 오목한 곳
				GV13	陶道	도도		허목 등부위, 뒤정중선(posterior median line) 위, 첫째 등뼈 가시돌기(spinous process of the 1st thoracic vertebrae) 아래쪽 오목한 곳
				GV14	大椎	대추	百勞	목 뒤부위, 뒤정중선(posterior median line) 위, 일곱째 목뼈 가시돌기(spinous process of the 7th cervical vertebra) 아래쪽 오목한 곳
				GV15	啞門	아문	啞門, 玄機, 百機, 啞門, 玄腦, 百腦, 橫宮, 腦宮	목 뒤부위, 뒤정중선(posterior median line), 둘째 목뼈 가시돌기(spinous process of the 2nd cervical vertebra) 위쪽으로 목을 뒤로 젖힌 자세에서 오목한 곳
				GV16	風府	풍부	玄本, 玄木, 鬼枕, 鬼深, 鬼穴, 鬼林, 鬼府, 鬼本	목 뒤부위, 바깥뒤통수뼈융기(external occipital protuberance)에서 수직으로 아래쪽, 양쪽 등세모근(trapezius muscle) 사이의 오목한 곳
				GV17	腦戶	뇌호	百風, 金鎖, 腦風, 金鎖, 鎖鎖	머리, 뒤정중선(posterior median line) 위, 뒤통수점(inion)에 해당하는 바깥 뒤통수뼈융기(external occipital protuberance) 위쪽 오목한 곳

	GV18	强間	강간	大羽	머리, 뒤정중선(posterior median line) 위, 들쭉날쭉가시들기선 위머리카락경계(posterior hairline)에서 위목으로 4寸
	GV19	後頂	후정	后衡	머리, 뒤정중선(posterior median line) 위, 뒤머리카락경계(posterior hairline)에서 위목으로 5.5寸
	GV20	百會	백회	三陽五會, 線上, 天滿, 維會, 鬼門, 天山, 巫久英, 巫久莫	머리, 앞정중선(anterior median line) 위, 앞머리카락경계前髮際(anterior hairline)에서 위목으로 5寸
	GV21	前頂	전정		머리, 앞정중선(anterior median line) 위, 앞머리카락경계(anterior hairline)에서 위목으로 3.5寸
	GV22	囟會	신회	鬼門, 頂門, 囟門, 囟上	머리, 앞정중선(anterior median line) 위, 앞머리카락경계(anterior hairline)에서 위목으로 2寸
	GV23	上星	상성	神堂, 鬼堂, 思堂, 明堂	머리, 앞정중선(anterior median line) 위, 앞머리카락경계(anterior hairline)에서 위목으로 1寸
	GV24	神庭	신정	髮際	머리 앞정중선(anterior median line) 위, 앞머리카락경계(anterior hairline)에서 위로 0.5寸
	GV25	素髎	소료	面正, 面玉, 面王, 鼻準, 準頭, 準鼻	얼굴, 코끝
	GV26	水溝	수구	人中, 鬼宮, 鬼客鼎, 鬼市	얼굴, 인중 정중선(philtrum midline)의 중점
	GV27	兌端	태단		얼굴, 윗입술결절(tubercle of the upper lip)의 중점
	GV28	齦交	은교	悪合, 鬼線, 齦交, 齦縫前中, 齦前, 歯根前	얼굴, 위입술주름띠(frenulum of the upper lip)와 위잇몸(upper gum)이 만나는 지점
수태음폐경	LU01	中府	중부	譜中俞	앞가슴부위, 첫째 갈비사이공간(the 1st intercostal space)과 같은 높이, 빗장아래오목(infraclavicular fossa)의 가쪽, 앞정중선(anterior median line)에서 가쪽으로 6寸
	LU02	雲門	운문		앞가슴부위, 빗장아래오목(infra-clavicular fossa), 어깨뼈 부리돌기(coracoid process) 안쪽, 앞정중선(anterior median line)에서 가쪽으로 6寸 오목한 곳
	LU03	天府	천부		위팔 앞가쪽면, 위팔두갈래근(biceps brachii muscle)의 가쪽모서리 바로 가쪽, 앞겨드랑주름(anterior axillary fold)에서 아래쪽으로 3寸
	LU04	俠白	협백		위팔 앞가쪽면, 위팔두갈래근(biceps brachii muscle)의 가쪽모서리 바로 가쪽, 앞겨드랑주름(anterior axillary fold)에서 아래쪽으로 4寸
	LU05	尺澤	척택		팔꿈치 앞쪽면, 팔오금주름(cubital crease)위, 위팔두갈래근힘줄(biceps brachii tendon)의 가쪽 오목한 곳
	LU06	孔最	공최		아래팔 앞가쪽면, 尺澤(LU5)과 太淵(LU9)을 연결하는 선 위, 손바닥쪽 손목주름(palmar wrist crease)에서 위쪽으로 7寸
	LU07	列缺	열결		아래팔의 노쪽면, 긴엄지펼침근 힘줄과 짧은엄지편근 힘줄의 사이, 긴엄지펼침근 힘줄고랑 위, 손바닥쪽 손목주름에서 위쪽으로 1.5寸
	LU08	經渠	경거		아래팔 앞가쪽면, 노뼈붙돌기(radial styloid process)와 노동맥(radial artery)사이, 손바닥쪽 손목주름(palmar wrist crease)에서 위쪽으로 1寸
	LU09	太淵	태연	太泉	손목 앞가쪽면, 노뼈붙돌기(radial styloid process)와 손배뼈(scaphoid bone) 사이로 손바닥쪽 손목주름, 긴엄지펼침근힘줄(abductor pollicis longus tendon)의 자쪽 오목한 곳
	LU10	魚際	어제		손바닥, 첫째 손허리뼈(the 1st metacarpal bone) 중점의 노쪽, 손바닥肉際
	LU11	少商	소상		엄지손가락, 끝마디뼈(distal phalanx)의 노쪽, 엄지손톱 노쪽 뿌리각(radial corner of the thumb nail)에서 원가쪽으로 0.1寸
수양명대장경	LI01	商陽	상양	絡陽	집게손가락, 끝마디뼈(distal phalanx)의 노쪽, 집게손톱 노쪽 뿌리각(radial corner of the index fingernail)에서 원가쪽으로 0.1寸
	LI02	二間	이간	間谷	집게손가락, 둘째 손허리손가락관절(the 2nd metacarpophalangeal joint) 노쪽면의 먼쪽(distal) 오목한 곳, 손바닥肉際
	LI03	三間	삼간	少谷, 小谷	손등, 둘째 손허리손가락관절(the 2nd metacarpophalangeal joint) 노쪽 - 원쪽(proximal) 오목한 곳
	LI04	合谷	합곡	虎口, 虎口, 金倉	손등, 둘째 손허리뼈(the 2nd metacarpal bone) 중점의 노쪽
	LI05	陽溪	양계	中魁, 河口	손목 위가쪽면, 손등쪽 손목주름(dorsal wrist crease)의 노쪽, 노뼈붙돌기(radial styloid process)에서 원쪽 먼쪽, 해부적 코담배갑(anatomical snuffbox)의 오목한 곳
	LI06	偏歷	편력		아래팔 위가쪽면, 陽溪(LI5)와 曲池(LI11)를 연결하는 선 위, 손등쪽 손목주름에서 위쪽으로 3寸
	LI07	溫溜	온류	逆注, 治頭, 蛇頭	아래팔 위가쪽면, 陽溪(LI5)와 曲池(LI11)를 연결하는 선 위, 손등쪽 손목주름에서 위쪽으로 5寸
	LI08	下廉	하렴		아래팔 위가쪽면, 陽溪(LI5)와 曲池(LI11)를 연결하는 선 위, 팔오금주름 cubital crease에서 아래쪽으로 4寸
	LI09	上廉	상렴		아래팔 위가쪽면, 陽溪(LI5)와 曲池(LI11)를 연결하는 선 위, 팔오금주름 cubital crease에서 아래쪽으로 3寸
	LI10	手三里	수삼리		아래팔 위가쪽면, 陽溪(LI5)와 曲池(LI11)를 연결하는 선 위, 팔오금주름 cubital crease에서 아래쪽으로 2寸
	LI11	曲池	곡지		팔꿈치 가쪽면, 尺澤(LU5)과 위팔뼈 가쪽위관절융기lateral epicondyle of the humerus를 연결하는 선의 중점
	LI12	肘髎	주료		팔꿈치 위 가쪽면, 위팔뼈 가쪽위관절융기(lateral epicondyle of the humerus) 위쪽, 가쪽위관절융기능선(lateral supraepicondylar ridge) 앞쪽 曲池 위로 1寸
	LI13	手五里	수오리		위팔 가쪽면, 曲池(LI11)와 臂臑(LI15)를 연결하는 선 위, 팔오금주름 cubital crease에서 위쪽으로 3寸
	LI14	臂臑	비노		위팔 가쪽면, 어깨세모근(deltoid muscle)의 앞모서리 바로 앞쪽, 曲池(LI11)에서 위쪽으로 7寸
	LI15	肩髃	견우	中肩井, 肩骨	팔어깨뼈(shoulder girdle), 어깨뼈봉우리(acromion) 가쪽모서리의 앞쪽 끝과 위팔뼈 큰결절(greater tubercle of the humerus) 사이의 오목한 곳
	LI16	巨骨	거골		팔어깨뼈(shoulder girdle), 봉우리빗장관절 위, 빗장뼈와 봉우리끝(acromial end of the clavicle)과 어깨뼈가시(spine of the scapula) 사이의 오목한 곳
	LI17	天鼎	천정		목 앞부위, 반지연골(cricoid cartilage) 과 같은 높이, 목빗근(sternocleidomastoid muscle)의 위모서리 바로 뒤쪽, (여섯째 목뼈 가로돌기 수준)
	LI18	扶突	부돌	水穴	목 앞부위, 방패연골(thyroid cartilage)위모서리와 같은 높이, 목빗근(sternocleidomastoid muscle)의 앞모서리와 위모서리의 사이, (셋째 목뼈 가로돌기 수준)
	LI19	禾髎	화료	鼻知部, 口禾髎, 鼻齦, 鼻, 鼻隙, 鼻孔, 鼻間	얼굴, 인중 부위(philtrum)의 중점과 같은 높이, 콧구멍 가쪽모서리 아래쪽.
	LI20	迎香	영향	商陽	얼굴, 코입술고랑(nasolabial sulcus) 위, 콧방울(ala of the nose) 가쪽모서리의 중점과 같은 높이
족양명위경	ST01	承泣	승읍		얼굴, 동공(pupil)에서 수직으로 아래쪽, 안구와 눈확아래모서리(infraorbital margin)의 사이
	ST02	四白	사백		얼굴, 눈확아래구멍구멍(infraorbital foramen)
	ST03	巨髎	거료		얼굴, 동공에서 수직으로 아래쪽, 콧방울(ala of the nose) 아래모서리와 같은 높이
	ST04	地倉	지창	言維, 會維	얼굴, 입꼬리에서 가쪽으로 4分
	ST05	大迎	대영		얼굴, 턱뼈각(angle of the mandible) 앞쪽, 깨물근(masseter muscle) 부착부분 앞쪽 오목한 곳, 얼굴동맥(facial artery)이 뛰는 곳
	ST06	頰車	협거	曲牙, 機關, 鬼床, 牙車	얼굴, 턱뼈각(angle of the mandible)에서 위앞쪽으로 1寸
	ST07	下關	하관		얼굴, 광대활(zygomatic arch) 아래모서리의 중점과 턱뼈패임(mandibular notch) 사이의 오목한 곳
	ST08	頭維	두유	髮大	머리, 이마각(corner of the forehead) 髮際에서 수직으로 위쪽으로 0.5寸, 앞정중선에서 가쪽으로 4.5寸
	ST09	人迎	인영	五會, 天五會	목 앞부위, 방패연골(thyroid cartilage) 위모서리와 같은 높이(셋째 목뼈 수준), 목빗근 앞쪽, 온목동맥(common carotid a) 뛰는 곳
	ST10	水突	수돌	水門, 水天, 天門	목 앞부위, 반지연골(cricoid cartilage)과 같은 높이(여섯째 목뼈 수준), 목빗근 앞모서리 바로 앞쪽으로 감상샘부위
	ST11	氣舍	기사		목 앞부위, 작은빗장위오목(lesser supraclavicular fossa), 빗장뼈 복장끝(sternal end of the clavicle)의 위쪽, 목빗근의 빗장뼈갈래(clavicular head)와 복장뼈갈래(sternal head)의 사이 오목한 곳
	ST12	缺盆	결분	天盆, 尺盆	목 앞부위, 큰빗장위오목(greater supraclavicular fossa), 앞정중선에서 가쪽으로 4寸, 빗장뼈(clavicle) 위쪽 오목한 곳
	ST13	氣戶	기호		앞가슴부위, 빗장뼈(clavicle) 아래쪽, 앞정중선(華蓋, CV21)에서 가쪽으로 4寸
	ST14	庫房	고방		앞가슴부위, 첫째 갈비사이공간, 앞정중선(華蓋, CV20)에서 가쪽으로 4寸
	ST15	屋翳	옥예		앞가슴부위, 둘째 갈비사이공간, 앞정중선에서 가쪽으로 4寸
	ST16	膺窓	응창		앞가슴부위, 셋째 갈비사이공간, 앞정중선(玉堂, CV18)에서 가쪽으로 4寸
	ST17	乳中	유중		앞가슴부위, 젖꼭지의 중심
	ST18	乳根	유근		앞가슴부위, 다섯째 갈비사이공간, 앞정중선에서 가쪽으로 4寸
	ST19	不容	불용		윗배, 배꼽 중심에서 위쪽으로 6寸(거궐혈), 앞정중선에서 가쪽으로 2寸
	ST20	承滿	승만		윗배, 배꼽 중심에서 위쪽으로 5寸(상완혈), 앞정중선에서 가쪽으로 2寸
	ST21	梁門	양문		윗배, 배꼽 중심에서 위쪽으로 4寸(중완혈), 앞정중선에서 가쪽으로 2寸
	ST22	關門	관문		윗배, 배꼽 중심에서 위쪽으로 3寸(건리혈), 앞정중선에서 가쪽으로 2寸
	ST23	太乙	태을	太一	윗배, 배꼽 중심에서 위쪽으로 2寸(하완혈), 앞정중선에서 가쪽으로 2寸
	ST24	滑肉門	활육문		윗배, 배꼽중심에서 위쪽으로 1寸(수분혈), 앞정중선에서 가쪽으로 2寸
	ST25	天樞	천추	大腸, 長腸, 腸門, 長腸, 腸胃, 腸元, 腸元	윗배, 배꼽의 중심(신궐혈)에서 가쪽으로 2寸
	ST26	外陵	외릉		아랫배, 배꼽 중심에서 아래쪽으로 1寸(천교혈), 앞정중선에서 가쪽으로 2寸
	ST27	大巨	대거		아랫배, 배꼽 중심에서 아래쪽으로 2寸(서운혈), 앞정중선에서 가쪽으로 2寸
	ST28	水道	수도		아랫배, 배꼽중심에서 아래쪽으로 3寸(관원혈), 앞정중선에서 가쪽으로 2寸
	ST29	歸來	귀래		아랫배, 배꼽중심에서 아래쪽으로 4寸(중극혈), 앞정중선에서 가쪽으로 2寸
	ST30	氣衝	기충	氣街, 氣冲, 氣冲	샅부위(groin region), 두덩결합(pubic symphysis) 위모서리와 같은 높이, 앞정중선에서 가쪽으로 2寸, 넙다리동맥(femoral artery)이 뛰는 곳
	ST31	髀關	비관		샅적다리 앞쪽면, 넙다리곧은근(rectus femoris muscle) 원쪽끝, 넙다리빗근(sartorius muscle), 넙다리근막긴장근(tensor fasciae latae muscle)의 세근육 사이의 오목한 곳
	ST32	伏兎	복토	外丘	샅적다리 앞가쪽면, 위앞장엉뼈가시(anterior superior iliac spine)와 무릎뼈바닥 가쪽끝(the lateral end of the base of the patella)을 연결하는 선 위, 무릎뼈바닥에서 위쪽으로 6寸
	ST33	陶市	음시	陶鼎	샅적다리 앞가쪽면, 넙다리곧은근힘줄(rectus femoris tendon) 가쪽, 무릎뼈바닥(base of the patella)에서 위쪽으로 3寸
	ST34	梁丘	양구		샅적다리 앞가쪽면, 가쪽넓은근(vastus lateralis muscle)과 넙다리곧은근힘줄(rectus femoris tendon) 가쪽모서리 사이, 무릎뼈바닥(base of patellae)에서 위쪽으로 2寸
	ST35	犢鼻	독비	外膝眼	무릎 앞쪽면, 무릎인대(patella ligament) 안 가쪽 오목한 곳
	ST36	足三里	족삼리		종아리 앞쪽면, 犢鼻(ST35)와 解谿(ST41)를 연결하는 선 위, 犢鼻(ST35)에서 아래쪽으로 3寸
	ST37	上巨虛	상거허	上廉, 巨虛上廉, 足上廉	종아리 앞쪽면, 犢鼻(ST35)와 解谿(ST41)를 연결하는 선 위, 犢鼻(ST35)에서 아래쪽으로 6寸
	ST38	條口	조구		종아리 앞쪽면, 犢鼻(ST35)와 解谿(ST41)를 연결하는 선 위, 犢鼻(ST35)에서 아래쪽으로 8寸
	ST39	下巨虛	하거허	下廉, 巨虛下廉, 足下廉	종아리 앞쪽면, 犢鼻(ST35)와 解谿(ST41)를 연결하는 선 위, 犢鼻(ST35)에서 아래쪽으로 9寸
	ST40	豐隆	풍륭		종아리 앞가쪽면, 앞정강근(tibialis anterior muscle)의 가쪽모서리, 가쪽복사 융기(prominence of the lateral malleolus)에서 위쪽으로 8寸

	ST41	解溪	해계		발목 앞쪽면, 발목관절 앞면 중앙부위, 긴엄지편근힘줄(extensor hallucis longus tendon)과 긴발가락편근힘줄(extensor digitorum longus tendon) 사이 오목한 곳
	ST42	衝陽	충양	會原	발등, 둘째 발허리뼈(the 2nd metatarsal bone) 바닥과 중간쐐기뼈(intermediate cuneiform bone)의 관절부위, 발등동맥(dorsalis pedis artery)이 뛰는 곳
	ST43	陷谷	함곡		발등, 둘째와 셋째 발허리뼈(the 2nd and 3rd metatarsal bones)의 사이, 둘째발허리발가락관절(the 2nd meta- tarsophalangeal joint)의 원쪽 오목한 곳
	ST44	內庭	내정		발등 부위, 둘째와 셋째 발가락(the 2nd and 3rd toes) 사이, 발갈 가장자리(web margin) 위쪽, 종아리뼈
	ST45	厲兌	여태		둘째발가락, 끝마디뼈(distal phalanx) 가쪽, 둘째발톱 가쪽뿌리각(lateral corner of the 2nd toenail)에서 원가쪽으로 0.1寸
족태음비경	SP01	隱白	은백		엄지발가락, 끝마디뼈(distal phalanx) 안쪽, 엄지발톱 안쪽 뿌리각(medial corner of the toenail)에서 원안쪽으로 0.1寸
	SP02	大都	대도		엄지발가락, 첫째 발허리발가락관절(the 1st metatarsophalangeal joint)에서 안쪽 오목한 곳, 종아리뼈
	SP03	太白	태백		발 안쪽면, 첫째 발허리발가락관절(the 1st metatarsophalangeal joint) 원쪽 오목한 곳, 종아리뼈
	SP04	公孫	공손		발 안쪽면, 첫째 발허리뼈바닥(base of the 1st metatarsal bone)의 아래, 원쪽, 적백육제 부위
	SP05	商丘	상구		발 안쪽면, 안쪽복사(medial malleolus) 아래앞쪽, 발배뼈거친면(tuberosity of the navicular bone)과 안쪽복사 융기(prominence of the medial malleolus)를 연결하는 선 중간의 오목한 곳
	SP06	三陰交	삼음교		종아리 정강뼈면, 정강뼈 안쪽모서리(medial border of the tibia) 위쪽, 안쪽복사 융기에서 위쪽으로 3寸
	SP07	漏谷	누곡	太陰經	종아리 정강뼈면, 정강뼈 안쪽모서리 위쪽, 안쪽복사 융기에서 위쪽으로 6寸
	SP08	地機	지기	脾金	종아리 정강뼈면, 정강뼈 안쪽모서리 위쪽, 陰陵泉에서 아래쪽으로 3寸
	SP09	陰陵泉	음릉천		종아리 정강뼈면, 정강뼈 안쪽관절융기 아래모서리와 정강뼈 안쪽모서리(medial border of the tibia) 사이의 오목한 곳, 무릎관절면에서 아래쪽으로 2촌
	SP10	血海	혈해	白蟲穴, 血郄	넓적다리 앞안쪽면, 안쪽넓은근이 튀어나온 곳, 무릎뼈해체 안쪽끝에서 위쪽으로 2寸
	SP11	冀門	기문		넓적다리 안쪽면, 무릎뼈해체 안쪽끝과 衝門을 연결하는 선에서 위쪽으로부터 1/3(6寸)과 아래쪽으로부터 2/3(12寸)가 되는 지점, 긴모음근과 넓다리핏줄근의 사이, 넓다리동맥이 뛰는 곳
	SP12	衝門	충문	府宮	샅굴부위(groin region), 샅고랑 주름(inguinal crease) 위, 넓다리동맥의 가쪽
	SP13	府舍	부사		아랫배, 배꼽중심에서 아래쪽으로 4.3寸, 앞정중선에서 가쪽으로 4寸
	SP14	腹結	복결	腹郄, 腹筒	아랫배, 배꼽중심에서 아래쪽으로 1.3寸, 앞정중선에서 가쪽으로 4寸. 배꼽중심과 위앞엉덩뼈가시 연결선과 빗장중간선이 만나는 부위
	SP15	大橫	대횡		아랫배, 배꼽중심에서 가쪽으로 4寸
	SP16	腹哀	복애		아랫배, 배꼽중심에서 위쪽으로 3寸, 앞정중선에서 가쪽으로 4寸
	SP17	食竇	식두		앞가슴부위, 다섯째 갈비사이공간(the 5th intercostal space), 앞정중선에서 가쪽으로 6寸
	SP18	天溪	천계		앞가슴부위, 넷째 갈비사이공간(the 4th intercostal space), 앞정중선에서 가쪽으로 6寸
	SP19	胸鄉	흉향		앞가슴부위, 셋째 갈비사이공간(the 3rd intercostal space), 앞정중선에서 가쪽으로 6寸
	SP20	周榮	주영		앞가슴부위, 둘째 갈비사이공간(the 2nd intercostal space), 앞정중선에서 가쪽으로 6寸
	SP21	大包	대포		가쪽가슴부위, 여섯째 갈비사이공간(the 6th intercostal space), 중간겨드랑선 (midaxillary line) 위
수소음심경	HT01	極泉	극천		겨드랑 중심(center of the axillary fossa), 겨드랑동맥이 뛰는 곳
	HT02	青靈	청령	青靈泉	위팔 안쪽면, 위팔두갈래근의 안쪽모서리 바로 안쪽, 팔오금주름(cubital crease)에서 위쪽으로 3寸
	HT03	少海	소해	陰少海, 曲節, 曲折	팔꿈치 앞안쪽면, 위팔뼈 안쪽위관절융기 바로 앞쪽, 팔오금주름과 같은 높이
	HT04	靈道	영도		아래팔 앞안쪽면, 자쪽손목굽힘근힘줄의 가쪽모서리, 손바닥쪽 손목주름에서 원쪽으로 1.5寸
	HT05	通里	통리	通理	아래팔 앞안쪽면, 자쪽손목굽힘근힘줄 가쪽, 손바닥쪽 손목주름에서 원쪽으로 1寸
	HT06	陰郄	음극	少陰郄, 石宮	아래팔 앞안쪽면, 자쪽손목굽힘근힘줄 가쪽, 손바닥쪽 손목주름에서 원쪽으로 0.5寸
	HT07	神門	신문	兌澗, 兌衝, 中都, 銳中	손목 앞안쪽면, 손바닥쪽 손목주름위에서 자쪽손목굽힘근힘줄의 가쪽모서리
	HT08	少府	소부	兌會	손바닥, 셋째와 다섯째 손허리뼈 사이, 다섯째 손허리손가락관절의 원쪽 오목한 곳
	HT09	少衝	소충	經始	새끼손가락, 끝마디뼈(distal phalanx)의 가쪽, 새끼손톱 가쪽 뿌리각에서 원가쪽으로 1寸
수태양소장경	SI01	少澤	소택	小蓋, 少蓋	새끼손가락, 끝마디뼈의 자쪽, 새끼손톱 자쪽 뿌리각에서 원안쪽으로 1寸
	SI02	前谷	전곡		새끼손가락, 다섯째 손허리손가락관절 자쪽의 안쪽 오목한 곳, 종아리뼈
	SI03	後溪	후계		다섯째 손허리손가락관절 자쪽의 원쪽 오목한 곳, 적백육제
	SI04	腕骨	완골	棟骨	손목 뒤안쪽면, 다섯째 손허리뼈 바닥과 세모뼈(triquetrum bone) 사이의 오목한 곳, 종아리뼈
	SI05	陽谷	양곡		손목 뒤안쪽면, 자뼈뾰족기(ulnar styloid process)와 세모뼈(triquetrum bone) 사이의 오목한 곳
	SI06	養老	양로		아래팔 뒤안쪽면, 자뼈머리(head of the ulna)의 가쪽, 손등쪽 손목주름에서 원쪽으로 1寸 지점의 오목한 곳
	SI07	支正	지정		아래팔 뒤안쪽면, 자뼈 안쪽모서리와 자쪽손목굽힘근의 사이, 손등 쪽 손목주름에서 원쪽으로 5寸
	SI08	小海	소해	陽小海, 肘曲泉	팔꿈치 뒤안쪽면, 자뼈 팔꿈치머리와 위팔뼈 안쪽위관절융기 사이의 오목한 곳
	SI09	肩貞	견정		팔어깨뼈(shoulder girdle), 어깨관절(shoulder joint) 아래뒤쪽, 겨드랑주름(axillary fold) 위쪽 끝에서 위쪽으로 1寸
	SI10	臑俞	노수	臑穴, 臑交	팔어깨뼈(shoulder girdle), 겨드랑주름 위쪽끝에서 위쪽, 어깨뼈가시 아래쪽 오목한 곳
	SI11	天宗	천종		어깨뼈부위, 어깨뼈가시 중점과 어깨뼈 아래각을 연결하는 선에서 위쪽으로부터 1/3과 아래쪽으로부터 2/3가 되는 지점의 오목한 곳
	SI12	秉風	병풍	肩解俞一(跟秉風二穴也)	어깨뼈부위, 가시위모체, 어깨뼈가시 중점 위쪽의 오목한 곳
	SI13	曲垣	곡원		어깨뼈부위, 어깨뼈가시(spine of the scapula) 안쪽끝 위쪽 오목한 곳
	SI14	肩外俞	견외수	肩外	위쪽 등부위, 첫째 등뼈 가시돌기 아래모서리와 같은 높이, 뒤정중선에서 가쪽으로 3寸
	SI15	肩中俞	견중수	肩中	위쪽 등부위, 일곱째 목뼈 가시돌기 아래모서리와 같은 높이, 뒤정중선(posterior median line)에서 가쪽으로 2寸
	SI16	天窗	천창	天窗, 容龍, 容鼎, 天龍	목 옆부위, 목젖근의 위쪽, 방패연골(thyroid cartilage) 위모서리와 같은 높이, (넷째 목뼈 가로돌기 수준)
	SI17	天容	천용		목 옆부위, 턱뼈각 뒤쪽, 목젖근 앞쪽 오목한 곳, (둘째 목뼈 수준)
	SI18	顴髎	관료	觀髎, 顴髎	얼굴, 광대뼈(zygomatic bone) 아래쪽, 가쪽눈구석(outer canthus)에서 수직으로 아래쪽 오목한 곳
	SI19	聽宮	청궁	多所聞	얼굴, 귀구슬(tragus) 중앙의 앞모서리와 아래턱뼈 관절돌기(condylar process of the mandible) 사이의 오목한 곳
족태양방광경	BL01	睛明	정명	精明, 泪孔, 泪空, 目內眥, 泪孔, 泪腔	얼굴, 안쪽눈구석(inner canthus)의 위안쪽 부분과 눈확(orbit)의 안쪽 벽 사이의 오목한 곳
	BL02	攢竹	찬죽	攢竹, 光明, 眉柱, 夜光, 明光, 眉頭眉柱, 眉本	머리, 눈썹 안쪽끝의 오목한 곳
	BL03	眉衝	미충		머리, 이마뼈몸통의 위쪽, 瞳孔뼈에서 위쪽으로 0.5寸
	BL04	曲差	곡차	曲差	머리, 瞳孔뼈에서 위쪽으로 0.5寸, 앞정중선에서 가쪽으로 1.5寸
	BL05	五處	오처		머리, 瞳孔뼈에서 위쪽으로 1寸, 정중선에서 가쪽으로 1.5寸
	BL06	承光	승광		머리, 瞳孔뼈에서 위로 2.5寸, 정중선에서 가쪽으로 1.5寸
	BL07	通天	통천	天白, 天目, 天口, 天腦, 天腦	머리, 瞳孔뼈에서 위쪽으로 4寸, 앞정중선에서 가쪽으로 1.5寸
	BL08	絡却	낙각	強陽, 腦戶, 絡郄, 腦蓋	머리, 瞳孔뼈에서 위쪽으로 5.5寸, 정중선에서 가쪽으로 1.5寸
	BL09	玉枕	옥침		머리, 바깥뒤통수뼈융기(external occipital protuberance) 위모서리와 같은 높이, 뒤정중선에서 가쪽으로 1.3寸
	BL10	天柱	천주		목 뒤부위, 둘째 목뼈 가시돌기 위모서리와 같은 높이, 등세모근 가쪽모서리 오목한 곳
	BL11	大杼	대저	意會, 背俞, 百劈, 本神	위쪽 등부위, 첫째 등뼈 가시돌기 아래모서리와 같은 높이, 뒤정중선에서 가쪽으로 1.5寸
	BL12	風門	풍문	熱府, 左風風門, 右風熱府	위쪽 등부위, 둘째 등뼈 가시돌기아래모서리와 같은 높이, 뒤정중선에서 가쪽으로 1.5寸
	BL13	肺俞	폐수		위쪽 등부위, 셋째 등뼈 가시돌기 아래모서리와 같은 높이, 뒤정중선에서 가쪽으로 1.5寸
	BL14	厥陰俞	궐음수	闕俞, 厥俞, 心包陰	위쪽 등부위, 넷째 등뼈 가시돌기 아래모서리와 같은 높이, 뒤정중선에서 가쪽으로 1.5寸
	BL15	心俞	심수		위쪽 등부위, 다섯째등뼈가시돌기 아래모서리와 같은 높이, 뒤정중선에서 가쪽으로 1.5寸
	BL16	督俞	독수	膏肓, 膏肓, 膏肓	위쪽 등부위, 여섯째 등뼈 가시돌기 아래모서리와 같은 높이, 뒤정중선에서 가쪽으로 1.5寸
	BL17	膈俞	격수	血會	위쪽 등부위, 일곱째 등뼈 가시돌기 아래모서리와 같은 높이, 뒤정중선에서 가쪽으로 1.5寸
	BL18	肝俞	간수		위쪽 등부위, 아홉째 등뼈 가시돌기 아래모서리와 같은 높이, 뒤정중선에서 가쪽으로 1.5寸
	BL19	膽俞	담수		위쪽 등부위, 열째 등뼈 가시돌기 아래모서리와 같은 높이, 뒤정중선에서 가쪽으로 1.5寸
	BL20	脾俞	비수		위쪽 등부위, 열한째 등뼈 가시돌기 아래모서리와 같은 높이, 뒤정중선에서 가쪽으로 1.5寸
	BL21	胃俞	위수		위쪽 등부위, 열두째 등뼈 가시돌기 아래모서리와 같은 높이, 뒤정중선에서 가쪽으로 1.5寸
	BL22	三焦俞	삼초수		허리부위, 첫째 허리뼈 가시돌기 아래모서리와 같은 높이, 뒤정중선에서 가쪽으로 1.5寸
	BL23	腎俞	신수		허리부위, 둘째 허리뼈 가시돌기 아래모서리와 같은 높이, 뒤정중선에서 가쪽으로 1.5寸
	BL24	氣海俞	기해수		허리부위, 셋째 허리뼈 가시돌기 아래모서리와 같은 높이, 뒤정중선에서 가쪽으로 1.5寸
	BL25	大腸俞	대장수		허리부위, 넷째 허리뼈 가시돌기 아래모서리와 같은 높이, 뒤정중선에서 가쪽으로 1.5寸
	BL26	關元俞	관원수		허리부위, 다섯째 허리뼈 가시돌기 아래모서리와 같은 높이, 뒤정중선에서 가쪽으로 1.5寸
	BL27	小腸俞	소장수		엉치부위, 첫째 뒤엉치뼈구멍(the 1st posterior sacral foramen)과 같은 높이, 정중엉치뼈능선(median sacral crest)에서 가쪽으로 1.5寸
	BL28	膀胱俞	방광수		엉치부위, 둘째 뒤엉치뼈구멍(the 2nd posterior sacral foramen)과 같은 높이, 정중엉치뼈능선(median sacral crest)에서 가쪽으로 1.5寸
	BL29	中膂俞	중려수	脊內俞, 中膂內俞, 中膂	엉치부위, 셋째 뒤엉치뼈구멍(the 3rd posterior sacral foramen)과 같은 높이, 정중엉치뼈능선(median sacral crest)에서 가쪽으로 1.5寸
	BL30	白環俞	백환수	玉環俞, 玉房俞	엉치부위, 넷째 뒤엉치뼈구멍과 같은 높이, 정중엉치뼈능선에서 가쪽으로 1.5寸
	BL31	上髎	상료		엉치부위, 첫째 뒤엉치뼈구멍
	BL32	次髎	차료		엉치부위, 둘째 뒤엉치뼈구멍
	BL33	中髎	중료		엉치부위, 셋째 뒤엉치뼈구멍
	BL34	下髎	하료		엉치부위, 넷째 뒤엉치뼈구멍
	BL35	會陽	회양	利益	엉덩이부위, 꼬리뼈끝에서 가쪽으로 0.5寸
	BL36	承扶	승부	肬郄, 陽關, 皮郄, 皮郄, 扶承	엉덩이부위, 엉덩이 주름의 중점
	BL37	殷門	은문		넓적다리 뒤쪽면, 넓다리두갈래근과 반힘줄근의 사이, 엉덩이주름에서 아래쪽으로 6寸

	BL38	浮郄	부극		무릎 위쪽면, 넙다리두갈래근힘줄의 안쪽모서리 바로 안쪽, 오금주름에서 위쪽으로 1寸
	BL39	委陽	위양		무릎 위가쪽면, 오금주름에서 넙다리두갈래근힘줄의 안쪽모서리 바로 안쪽
	BL40	委中	위중	血郄, 郄中, 中郄, 委中央, 腰郄	무릎 위쪽면, 오금주름의 가운데
	BL41	附分	부분		위쪽 등부위, 둘째 등뼈 가시돌기 아래모서리와 같은 높이, 뒤정중선에서 가쪽으로 3寸
	BL42	魄户	백호	魄户	위쪽 등부위, 셋째 등뼈 가시돌기 아래모서리와 같은 높이, 뒤정중선에서 가쪽으로 3寸
	BL43	膏肓	고황	膏肓俞	위쪽 등부위, 넷째 등뼈 가시돌기 아래모서리와 같은 높이, 뒤정중선에서 가쪽으로 3寸
	BL44	神堂	신당		위쪽 등부위, 다섯째 등뼈 가시돌기 아래모서리와 같은 높이, 뒤정중선에서 가쪽으로 3寸
	BL45	譩譆	의희		위쪽 등부위, 여섯째 등뼈 가시돌기 아래모서리와 같은 높이, 뒤정중선에서 가쪽으로 3寸
	BL46	膈關	격관		위쪽 등부위, 일곱째 등뼈 가시돌기 아래모서리와 같은 높이, 뒤정중선에서 가쪽으로 3寸
	BL47	魂門	혼문		위쪽 등부위, 여덟째 등뼈 가시돌기 아래모서리와 같은 높이, 뒤정중선에서 가쪽으로 3寸
	BL48	陽綱	양강	陽剛	위쪽 등부위, 열째 등뼈 가시돌기 아래모서리와 같은 높이, 뒤정중선에서 가쪽으로 3寸
	BL49	意舍	의사		위쪽 등부위, 열한째 등뼈 가시돌기 아래모서리와 같은 높이, 뒤정중선에서 가쪽으로 3寸
	BL50	胃倉	위창		위쪽 등부위, 열두째 등뼈 가시돌기 아래모서리와 같은 높이, 뒤정중선에서 가쪽으로 3寸
	BL51	肓門	황문		허리부위, 첫째 허리뼈 가시돌기 아래모서리와 같은 높이, 뒤정중선에서 가쪽으로 3寸
	BL52	志室	지실	腎俞	허리부위, 둘째 허리뼈 가시돌기 아래모서리와 같은 높이, 뒤정중선에서 가쪽으로 3寸
	BL53	胞肓	포황		양엉이부위, 넷째 뒤양치뼈구멍과 같은 높이, 정중양치뼈능선에서 가쪽으로 3寸
	BL54	秩邊	질변		양엉이부위, 넷째 뒤양치뼈구멍과 같은 높이, 뒤정중선에서 가쪽으로 3寸
	BL55	合陽	합양		종아리 위쪽면, 장딴지근 가쪽갈래와 안쪽갈래의 사이, 오금주름에서 연쪽으로 2寸
	BL56	承筋	승근	陽關, 直關, 直陽	종아리 위쪽면, 장딴지근의 두 힘살들 사이, 오금주름에서 연쪽으로 5寸
	BL57	承山	승산	魚腹, 肉柱, 腨山	종아리 위쪽면, 장딴지근의 두 힘살들과 발꿈치힘줄이 연결되는 오목한 곳
	BL58	飛揚	비양	飛陽, 飛陽	종아리 뒤가쪽면, 장딴지근 가쪽갈래의 아래모서리와 발꿈치힘줄의 사이, 崑崙(BL60)에서 원쪽으로 7寸과 같은 높이
	BL59	跗陽	부양		종아리 뒤가쪽면, 종아리뼈와 발꿈치힘줄의 사이, 崑崙(BL60)에서 원쪽으로 3寸
	BL60	崑崙	곤륜		발목 뒤가쪽면, 가쪽복사와 용기와 발꿈치힘줄 사이의 오목한 곳
	BL61	僕參	복삼	申脈, 申參	발 가쪽면, 발꿈치뼈의 가쪽, 崑崙(BL60)에서 연쪽, 赤白肉際
	BL62	申脈	신맥		발 가쪽면, 가쪽복사 용기에서 수직으로 아래쪽, 가쪽복사의 아래모서리와 발꿈치뼈 사이의 오목한 곳
	BL63	金門	금문	關梁, 梁門	발등, 가쪽복사 앞모서리에서 연쪽, 다섯째 발허리뼈거친면위쪽, 입방뼈(cuboid bone) 아래쪽의 오목한 곳
	BL64	京骨	경골		발 가쪽면, 다섯째 발허리뼈거친면 연쪽, 赤白肉際
	BL65	束骨	속골		발 가쪽면, 다섯째 발허리발가락관절 몸쪽 오목한 곳, 赤白肉際
	BL66	足通谷	족통곡		새끼발가락, 다섯째 발허리발가락관절의 연쪽 오목한 곳, 赤白肉際
	BL67	至陰	지음		새끼발가락, 끝마디뼈의 가쪽, 새끼발톱 가쪽 뿌리각에서 원쪽으로 0.1寸
족소음신경	KI01	湧泉	용천	地衝, 地冲, 蹠心, 蹠心, 地衝, 地沖, 蹠心	발바닥, 발가락을 굽혔을 때, 발바닥의 가장 오목한 곳
	KI02	然谷	연곡	龜足, 龜足, 然骨	발 안쪽면, 발배뼈 거친면(tuberosity of the navicular bone) 아래쪽, 赤白肉際
	KI03	太溪	태계	然細	발목 뒤안쪽면, 안쪽복사 용기(prominence of the medial malleolus)와 발꿈치힘줄(calcaneal tendon) 사이의 오목한 곳. 긴장치굽힘근 힘줄과 긴장가락굽힘근 힘줄 사이
	KI04	大鐘	대종	大鐘	발 안쪽면, 안쪽 복사(medial malleolus) 아래위쪽, 발꿈치뼈 위쪽, 발꿈치힘줄 연쪽, 모락로의 앞쪽, 오목한 곳
	KI05	水泉	수천		발 안쪽면, 太溪(KI03)에서 아래쪽 1寸, 발꿈치뼈융기(calcaneal tuberosity) 앞쪽 오목한 곳
	KI06	照海	조해	陰跷	발 안쪽면, 안쪽복사 용기(prominence of the medial malleolus)에서 아래쪽으로 1寸, 안쪽복사 아래쪽 오목한 곳
	KI07	復溜	부류	昌陽, 外合, 外命, 伏白, 伏白, 伏白	종아리 뒤안쪽면, 발꿈치힘줄앞쪽, 안쪽복사 용기에서 위쪽으로 2寸, 안쪽복사뼈에서 바로 2촌 올라가 맥이 뛰는 곳에 있다
	KI08	交信	교신	內筋	종아리 안쪽면, 정강뼈 안쪽모서리(medial border of the tibia)의 뒤쪽, 안쪽복사 용기에서 위쪽으로 2寸 오목한 곳
	KI09	筑賓	축빈	腨肚, 腨腸	종아리 뒤안쪽면, 가자미근과 발꿈치힘줄사이, 안쪽복사 용기에서 위쪽으로 5寸
	KI10	陰谷	음곡		무릎 뒤안쪽면, 반힘줄근 힘줄의 바로 가쪽, 오금주름(popliteal crease) 위
	KI11	橫骨	횡골	下橫, 橫空, 橫交, 曲骨	아랫배, 배꼽 중심에서 아래쪽으로 5寸, 앞정중선에서 가쪽으로 0.5寸
	KI12	大赫	대혁	陰維, 陰關	아랫배, 배꼽중심에서 아래쪽으로 4寸, 앞정중선에서 가쪽으로 0.5寸
	KI13	氣穴	기혈	關門(<<甲乙>>), 子門(<<千金>>), 左右氣穴・右氣子門(<<入門>>)	아랫배, 배꼽중심에서 아래쪽으로 3寸, 앞정중선에서 가쪽으로 0.5寸
	KI14	四滿	사만	關府, 關中	아랫배, 배꼽중심에서 아래쪽으로 2寸, 앞정중선에서 가쪽으로 0.5寸
	KI15	中注	중주	腹中注	아랫배, 배꼽중심에서 아래쪽으로 1寸, 앞정중선에서 가쪽으로 0.5寸
	KI16	肓俞	황수	肓輸, 肓腧	윗배, 배꼽의 중심에서 가쪽으로 0.5寸
	KI17	商曲	상곡	禾曲, 商會	윗배, 배꼽의 중심에서 위로 2寸, 앞정중선에서 가쪽으로 0.5寸
	KI18	石關	석관		윗배, 배꼽의 중심에서 위쪽으로 3寸, 앞정중선에서 가쪽으로 0.5寸
	KI19	陰都	음도	食宮, 石巨, 通關	윗배, 배꼽중심에서 위쪽으로 4寸, 앞정중선에서 가쪽으로 0.5寸
	KI20	腹通谷	복통곡	通谷, 通腹	윗배, 배꼽중심에서 위쪽으로 5寸, 앞정중선에서 가쪽으로 0.5寸
	KI21	幽門	유문	上門, 上關, 幽關	윗배, 배꼽중심에서 위쪽으로 6寸, 앞정중선에서 가쪽으로 0.5寸
	KI22	步廊	보랑	步郎	앞가슴우부위, 다섯째 갈비사이공간, 앞정중선에서 가쪽으로 2寸
	KI23	神封	신봉		앞가슴우부위, 넷째 갈비사이공간, 앞정중선에서 가쪽으로 2寸
	KI24	靈墟	영허	靈墟	앞가슴우부위, 셋째 갈비사이공간, 앞정중선에서 가쪽으로 2寸
	KI25	神藏	신장		앞가슴우부위, 둘째 갈비사이공간, 앞정중선에서 가쪽으로 2寸
	KI26	彧中	욱중	或中, 域中	앞가슴우부위, 첫째 갈비사이공간, 앞정중선에서 가쪽으로 2寸
	KI27	俞府	수부	輸府, 腧府	앞가슴우부위, 빗장뼈바로 아래쪽, 앞정중선에서 가쪽으로 2寸
수궐음심포경	PC01	天池	천지	天會	앞가슴우부위, 넷째 갈비사이공간으로, 앞정중선에서 가쪽으로 5寸
	PC02	天泉	천천	天溪, 天淵	위팔 앞쪽면, 위팔두갈래근(biceps brachi m.)의 긴갈래와 짧은갈래 사이, 앞겨드랑주름(anterior axillary fold)에서 연쪽으로 2寸
	PC03	曲澤	곡택		팔꿈치 앞쪽면, 팔오금주름(cubital crease) 위, 위팔두갈래근힘줄의 연쪽 오목한 곳
	PC04	郄門	극문	四白	아래팔 앞쪽면, 긴손바닥근힘줄과 노쪽손목굽힘근힘줄의 사이, 손바닥쪽 손목주름에서 원쪽으로 5寸
	PC05	間使	간사	鄭路	아래팔 앞쪽면, 긴손바닥근힘줄과 노쪽손목굽힘근힘줄의 사이, 손바닥쪽 손목주름에서 원쪽으로 3寸
	PC06	內關	내관	陰維	아래팔 앞쪽면, 긴손바닥근힘줄과 노쪽손목굽힘근힘줄의 사이, 손바닥쪽 손목주름에서 위로 2寸
	PC07	大陵	대릉		손목 앞쪽면, 긴손바닥근힘줄과 노쪽손목굽힘근힘줄의 사이, 손바닥쪽 손목주름 위
	PC08	勞宮	노궁	五里, 掌中, 鄭路, 鬼眼	손바닥, 둘째와 셋째 손허리뼈의 사이, 손허리손가락관절의 원쪽 오목한 곳
	PC09	中衝	중충		가운데손가락, 가운데손가락 끝의 중심
수소양삼초경	TE01	關衝	관충		약손가락, 끝마디뼈(distal phalanx)의 자쪽, 넷째손톱 자쪽 뿌리각(ulnar corner of the fingernail)에서 원쪽으로 0.1寸
	TE02	液門	액문	關門, 關門	손등, 약손가락과 새끼손가락 사이, 손살 가장자리(web margin) 위쪽 오목한 곳, 赤白肉際
	TE03	中渚	중저	下都	손등, 넷째와 다섯째 손허리뼈(the 4th and 5th metacarpal bone) 사이
	TE04	陽池	양지	別陽	손목 위쪽면, 손등쪽 손목주름위, 손가락펼근힘줄 자쪽 오목한 곳
	TE05	外關	외관	陽關	아래팔 뒤쪽면, 자뼈와 노뼈 뼈사이공간의 중점, 손등쪽 손목주름에서 원쪽으로 2寸
	TE06	支溝	지구	飛虎, 飛虎	아래팔 뒤쪽면, 자뼈와 노뼈 뼈사이공간의 중점, 손등쪽 손목주름에서 원쪽으로 3寸
	TE07	會宗	회종		아래팔 뒤쪽면, 자뼈의 바로 노쪽, 손등쪽 손목주름에서 원쪽으로 3寸
	TE08	三陽絡	삼양락	消瘰, 消門, 消瘰, 門瘰, 消門	아래팔 뒤쪽면, 자뼈와 노뼈 뼈사이공간의 중점, 손등쪽 손목주름에서 원쪽으로 4寸
	TE09	四瀆	사독		아래팔 뒤쪽면, 자뼈와 노뼈 뼈사이공간의 중점, 팔꿈치머리 융기에서 연쪽으로 5寸
	TE10	天井	천정		팔꿈치 뒤쪽면, 팔꿈치머리 융기에서 원쪽으로 1寸이 되는 오목한 곳
	TE11	清冷淵	청랭연	清冷泉, 青靈, 青靈	위팔 뒤쪽면, 팔꿈치머리 융기(prominence of the olecranon)와 봉우리각(acromial angle)을 연결하는 선 위, 팔꿈치머리 융기에서 원쪽으로 2寸
	TE12	消淚	소락	消瘰, 消瘰, 消瘰, 消瘰	위팔 뒤쪽면, 팔꿈치머리 융기(prominence of the olecranon)와 봉우리각(acromial angle)을 연결하는 선 위, 팔꿈치머리 융기에서 원쪽으로 5寸. 위겨드랑주름굴에서 원쪽안쪽으로 4촌
	TE13	臂會	노회	臂臑, 臂交, 臂會, 臂臑, 臂部	위팔 뒤쪽면, 어깨세모근의 힘모서리 아래위쪽, 봉우리각에서 아래쪽으로 3寸
	TE14	肩髎	견료	肩髎	팔어깨뼈(shoulder girdle), 봉우리각과 위팔뼈 큰결절(greater tubercle of the humerus) 사이의 오목한 곳
	TE15	天髎	천료	天髎	어깨뼈우부, 어깨뼈 위각(superior angle of the scapula)에서 위쪽 오목한 곳
	TE16	天牖	천유	天窗, 天窗轉筋	목 옆부위, 턱뼈각과 같은 높이, 목뿔근의 위쪽 오목한 곳으로 목뿔근 앞쪽의 天鼎(ST7)과 같은 높이에 위치한다
	TE17	翳風	예풍		목옆부위, 귓불(ear lobe)의 뒤쪽, 꼭지돌기(mastoid process) 아래끝의 앞쪽 오목한 곳
	TE18	瘈脈	계맥	瘈脈, 瘈脈	머리, 꼭지돌기(mastoid process) 중심, 翳風(TE17)에서 角孫(TE20)을 연결하는 곡선에서 위쪽으로부터 2/3와 아래쪽으로부터 1/3이 되는 지점
	TE19	翳息	노식	翳息, 翳息	머리, 翳風(TE17)에서 角孫(TE20)을 연결하는 곡선에서 위쪽으로부터 1/3과 아래쪽으로부터 2/3가 되는 지점
	TE20	角孫	각손		머리, 귓바퀴끝(auricular apex)의 바로 위쪽 지점
	TE21	耳門	이문	小耳, 耳前	얼굴, 귀구슬위패임(supratragic notch)과 아래턱뼈 관절돌기(condylar process of the mandible) 사이의 오목한 곳
	TE22	和髎	화료	耳和髎	머리, 관자놀이 머리카락(상박머리카락) 경계선의 위쪽, 귓바퀴뿌리의 앞쪽, 얼굴관자동맥의 위쪽
	TE23	絲竹空	사죽공	目髎, 目竅, 目髎	머리, 눈썹 가쪽끝의 오목한 곳
족소양담경	GB01	瞳子髎	동자료	瞳子窃, 太瞳, 目瞳, 後血	머리, 가쪽눈구석(outer canthus)에서 가쪽으로 5촌 오목한 곳
	GB02	聽會	청회	聽呼, 後關, 上關, 後關, 聽河, 聽河	얼굴, 귀구슬사이패임(intertragic notch)과 아래턱뼈 관절돌기(condylar process of mandible) 사이의 오목한 곳
	GB03	上關	상관	客主人, 客主, 太陽	머리, 관자활(zygomatic arch) 중점, 위쪽의 오목한 곳
	GB04	頷厭	함염		머리, 瞳孔(GB01)와 悬厩(GB7)을 연결하는 곡선에서 위쪽으로부터 1/4과 아래쪽으로부터 3/4이 되는 지점
	GB05	悬厩	현로	悬空, 木楗, 悬中	머리, 瞳孔(GB01)와 悬厩(GB7)을 연결하는 곡선의 중점
	GB06	悬釐	현리		머리, 瞳孔(GB01)와 悬厩(GB7)을 연결하는 곡선에서 위쪽으로부터 3/4과 아래쪽으로부터 1/4이 되는 지점
	GB07	曲鬢	곡빈	曲反	머리, 귓바퀴끝(auricular apex)을 지나는 수평선과 관자놀이(상박머리) 머리카락경계선(temple hairline)의 힘모서리를 지나는 수직선이 만나는 지점. 환자를 정좌 채 쉽게 촉지된다
	GB08	率谷	솔곡	率谷, 耳尖, 率角, 率骨	머리, 귓바퀴끝(auricular apex)에서 수직으로 위쪽, 관자놀이 머리카락경계선(temporal hairline)에서 위쪽으로 1.5寸
	GB09	天衝	천충	天衝	머리, 귓바퀴뿌리(auricular root) 힘모서리에서 수직으로 위쪽, 髮際에서 위쪽으로 2寸

	GB10	浮白	부백		머리, 목지들기의 위뒤목, 天柱(GB9)에서 完骨(GB12)을 연결하는 곡선에서 위로부터 1/3과 아래로부터 2/3가 되는 지점
	GB11	頭竅陰	두규음	枕骨, 頭竅陰	머리, 목지들기위뒤목, 天柱(GB9)에서 完骨(GB12)을 연결하는 곡선에서 위목으로부터 2/3과 아래목으로부터 1/3이 되는 지점
	GB12	完骨	완골	頭完骨	목 옆부위, 목지들기 아래위목의 오목한 곳. (첫째 목뼈 가로돌기 수준)
	GB13	本神	본신		머리, 前髮際에서 머리 안쪽으로 0.5寸, 앞정중선에서 가목으로 3寸
	GB14	陽白	양백		머리, 동공(pupil) 중심에서 수직으로 위목, 눈썹 위목으로 1寸
	GB15	頭臨泣	두임읍	臨泣	머리, 동공 중심에서 수직으로 위목, 前髮際에서 머리 안쪽으로 0.5寸
	GB16	目窓	목창	目窓, 目窗, 正窓	머리, 동공 중심에서 수직으로 위목, 前髮際에서 머리 안쪽으로 1.5寸, 頭臨泣(GB15)에서 위목으로 1寸에 위치한다.
	GB17	正營	정영		머리, 동공 중앙에서 수직으로 위목, 前髮際에서 머리 안쪽으로 2.5寸
	GB18	承靈	승령		머리, 동공 중심에서 수직으로 위목, 前髮際에서 머리 안쪽으로 4寸
	GB19	腦空	뇌공	腦空	머리, 風池(GB20)에서 수직으로 위목, 바깥뒤통수뼈융기(external occipital protuberance) 위모서리와 같은 높이
	GB20	風池	풍지		목 뒷부위, 뒤통수뼈의 아래목,뒤목상각(posterior triangle)의 목빗근이 시작하는 곳과 등세모근 사이의 오목한 곳
	GB21	肩井	견정	肩井, 膊肩井	목 뒤부위, 얼굴뼈 목뼈 가시돌기와 어깨뼈봉우리 가쪽끝을 연결하는 선의 중점
	GB22	淵腋	연액	腋淵, 腋門, 腋腹, 腋淵, 淵淚	가목가슴부위, 넷째 갈비사이공간, 중간겨드랑선(midaxillary line) 위
	GB23	輒筋	첩근		가목가슴부위, 넷째 갈비사이공간, 중간겨드랑선(midaxillary line)에서 앞목으로 1寸
	GB24	日月	일월	神光, 膽募	앞가슴부위, 얼굴뼈 갈비사이공간, 앞정중선에서 가목으로 4寸
	GB25	京門	경문	氣會, 氣府, 腎募	옆배, 열두째 갈비뼈끝의 아래목
	GB26	帶脈	대맥		옆배, 열한째 갈비뼈끝의 아래목, 배꼽 중심과 같은 높이
	GB27	五樞	오추		아랫배, 배꼽 중심에서 아래목으로 3寸, 위앞엉덩뼈가시(anterior superior iliac spine)의 안목
	GB28	維道	유도	外樞	아랫배, 위앞엉덩뼈가시(anterior superior iliac spine)에서 아래안목으로 0.5寸
	GB29	居髎	거료	股髎穴, 居卵	엉덩이부위, 위앞엉덩뼈가시(anterior superior iliac spine)와 큰돌기 융기(prominence of the greater trochanter)를 연결하는 선의 중점
	GB30	環跳	환도	髀會, 環跳, 髀樞, 分中, 髀臀, 樞中, 環谷	엉덩이부위, 큰돌기 융기(prominence of the greater trochanter)와 엉치뼈틈새(sacral hiatus)를 연결하는 선에서 가목으로부터 1/3과 안목으로부터 2/3가 되는 지점
	GB31	風市	풍시	臺手	넓적다리 가목면, 양팔을 넓적다리에 나란히 늘어뜨리고 목바로 섰을 때, 가운데손가락 끝이 닿는 엉덩정강근막띠(iliotibial band) 위목의 오목한 곳 (가목면 넓다리뼈큰돌기에서 10寸, 오금주름에서 위로 9寸)
	GB32	中瀆	중독	中犢	넓적다리 가목면, 엉덩정강근막띠(iliotibial band)의 위목, 오금주름(popliteal crease)에서 위목으로 7寸
	GB33	膝陽關	슬양관	關陵, 關陵, 寒府	무릎 가목면, 넓다리두갈래근힘줄(biceps femoris tendon)과 엉덩정강근막띠(iliotibial band)의 사이, 넓다리뼈가목위관절융기(lateral epicondyle of the femur) 위위목, 오목한 곳
	GB34	陽陵泉	양릉천	筋會, 陽之陵泉	종아리 종아리뼈위면, 종아리뼈 머리(head of the fibula)에서 앞안목(anterior and distal) 오목한 곳
	GB35	陽交	양교	別陽, 足郄, 足卻	종아리 종아리뼈위면, 종아리뼈위목, 가목복사 융기에서 윗목으로 7寸
	GB36	外丘	외구		종아리 종아리뼈앞면, 종아리뼈앞목, 가목복사 융기에서 윗목으로 7寸
	GB37	光明	광명		종아리 종아리뼈위면, 종아리뼈앞목, 가목복사 융기에서 윗목으로 5寸
	GB38	陽輔	양보	分肉, 分間, 絶骨	종아리 종아리뼈위면, 종아리뼈앞목, 가목복사 융기에서 윗목으로 4寸
	GB39	悬鐘	현종	絶骨, 髓會, 足三陽絡	종아리 종아리뼈위면, 종아리뼈앞목, 가목복사 융기에서 윗목으로 3寸
	GB40	丘墟	구허	丘墟	발목 앞가목면, 긴발가락힘근힘줄의 가목, 가목복사의 앞안목 오목한 곳
	GB41	足臨泣	족임읍	臨泣	발등, 넷째와 다섯째 발허리뼈바닥 의 연접부에서 안목, 다섯째 긴발가락 짧근힘줄의 가목 오목한 곳
	GB42	地五會	지오회	地五	발등, 넷째와 다섯째 발허리뼈 사이, 넷째 발허리발가락관절 윗목 오목한 곳
	GB43	侠溪	협계	侠溪, 侠溪	발등, 넷째와 다섯째 발가락 사이, 발갈 가장자리(web margin) 윗 목, 赤白肉際
	GB44	足竅陰	족규음	竅陰	넷째발가락, 끝마디뼈의 가목, 넷째발톱 가목 뿌리각에서 윗목으로 0.1寸
족궐음간경	LR01	大敦	대돈	水泉, 大敦	엄지발가락, 끝마디뼈(distal phalanx)의 가목, 엄지발톱 가목 뿌리각 (lateral corner of the toenail)에서 윗목으로 0.1寸
	LR02	行間	행간		발등, 첫째와 둘째 발가락(the 1st and 2nd toes) 사이, 발갈 가장자리(web margin)에서 윗목, 赤白肉際
	LR03	太衝	태충	大冲, 太冲	발등, 첫째와 둘째 발허리뼈 사이, 두 발허리뼈의 바닥 연접부에서 안목 오목한 곳, 발등동맥이 뛰는 곳
	LR04	中封	중봉	蠡溝	발목 앞안목면, 앞정강근 힘줄 안목, 안목복사 앞목의 오목한 곳
	LR05	蠡溝	여구	足條	종아리 앞안목면, 정강뼈 안목모서리의 중앙, 안목복사 융기에서 윗목으로 5寸, 膽脈(KI01)과 같은 높이에 위치
	LR06	中都	중도	中郄, 太陰	종아리 앞안목면, 정강뼈 안목모서리의 중앙, 안목복사 융기에서 윗목으로 7寸
	LR07	膝關	슬관	陰關	종아리 정강뼈목면, 정강뼈 안목관절융기(medial condyle of the tibia) 아래목, 陰陵泉(SP9)에서 위목으로 1寸
	LR08	曲泉	곡천		무릎 안목면, 오금주름의 안목끝, 반힘줄근의 힘줄과 두덩정강근 힘줄 사이로, 반막근의 힘줄의 안목 오목한 곳
	LR09	陰包	음포	陰熱, 陰毛	넓적다리 안목면, 두덩정강근(gracilis muscle)과 넙다리빗근(sartorius muscle)의 사이, 무릎뼈 바닥(base of the patella)에서 위목으로 4寸
	LR10	足五里	족오리	五里	넓적다리 안목면, 鼠蹊(ST30)에서 안목으로 3寸, 넙다리동맥(femoral artery)이 뛰는 곳
	LR11	陰廉	음렴		넓적다리 안목면, 鼠蹊(ST30)에서 안목으로 2寸
	LR12	急脈	급맥	羊矢	샅부위(groin region), 두덩결합(pubic symphysis) 위모서리와 같은 높이, 앞정중선에서 가목으로 2.5寸
	LR13	章門	장문	長平, 脇根, 長子, 脇根, 肝元, 後章門, 季肋, 季脇, 脾募, 脾會	옆배, 열한째 갈비뼈끝의 아래목
	LR14	期門	기문	肝募	앞가슴부위, 여섯째 갈비사이공간, 앞정중선에서 가목으로 4寸

경외기혈

머리, 얼굴, 목 부위	경혈부호	경혈명	이명	부위
	Ex-HN1	四神聰	「銅海神聰」,四神聰	百會穴 전후좌우 각 1寸
		印堂五處		머리가마(囟門)에서 1點, 머리가마를 중심으로 전후좌우 4穴
		頂上四穴		머리가마 가운데(囟門)부위
		炁穴		後髮際 上 6.5寸으로 百會와 後頂 사이
		大門		髮際線上의 腦戶穴 앞목으로 1寸에서 취혈방법
		玉泉		뒤통수에서 바깥뒤통수융기 위목에서 玉枕(BL9), 腦戶 兩旁 1.3寸) 아래 1寸
		後髮際		뒤머리발제(後髮際) 정중앙
		明堂		髮際線上에서 後髮際 上 0.75寸
	Ex-HN2	當陽		神庭(GB15) 後 0.5寸
		百梅		神庭(GB15) 下 3寸
	Ex-HN3	印堂	鼻頭	양목 눈썹머리 연결선의 중점
		后髮際		髮際線上에서 앞머리발제(前髮際)가 만나는 지점
		髮際		髮際線上에서 앞머리발제(前髮際) 위로 2寸
		眉門		攢竹(UV2)와 上星(GV23)의 중간
		額中		攢竹와 上星 사이에서 취혈방법
		天聰		攢竹와 前頂 중간에서 취혈방법
		髮際		눈조리를 수직으로 전발제에 연결하여 만나는 점. 전발제 정중선에서 兩旁 3寸, 本神(GB13)과 같은 위치
		侠上星		上星(GV23, 前髮際上 1寸) 兩旁 3寸으로 眉頭선 순행하는 眉頭上에서 취혈방법
	Ex-HN4	魚腰	光明	睛孔 眶上가의 눈썹 中點
		光明		魚腰 직상방에서 눈썹위
	Ex-HN5	太陽	前髮	눈조리(目外眥)와 눈썹모리(眉梢)의 중간에서 가목으로 1寸 凹陷處
		額顱		사죽공과 가쪽눈구석을 이은 선의 중점
		魚尾		가쪽눈구석 바깥쪽 1寸
		眉冲		睛子뼈와 수평면에서 太陽穴과 수직으로 만나는 점
	Ex-HN6	百尖		머리, 귓바퀴 꼭대기, 귓바퀴를 앞으로 접어서 나타나는 꼭대기
		百中		귀바퀴(耳殼)내에서 이윤 각(耳輪脚)의 중점
		百孔中		귀구멍
		百上		귀윤(耳廓)2) 위로 三棱鍼處, 率谷(GB8)上 1棱鍼處
		珠絡		귀윤바퀴뿌리
		角孫		翳風(TE19)선 약간 위목에서 귀윤바퀴뿌리와 수평한 연장선이 귓바퀴 위 관자융제에 만나는 부위
		耳中		얼굴에서 관자융제 위선 귀바퀴뿌리 앞모서리에서 1次, 귀볼(耳下垂) 앞 한등점 1次을 취혈
	Ex-HN7	神後		눈썹아래모서리에서 바깥목1/4과 안목 3/4가 만나는 점
		鼻反鍼中		鼻根 巨內穴의 연결선의 중점에 위치한 鼻根部位
	Ex-HN8	上迎香	鼻漢	얼굴, 콧방울고랑(alar groove of external nose) 위목 끝으로 코끝연골(alar cartilage of the nose)과 코선반(nasal conchal)이 만나는 곳
	Ex-HN9	內迎香		얼굴, 콧구멍 안목에서 코끝연골(alar cartilage of the nose)의 점막과 코선반(nasal conchal)이 만나는곳
		鼻流		콧구멍 입구에서 鼻中隔과 鼻翼의 중간
		鼻窦		코입술고랑(鼻唇溝) 가운데를 취혈
		鼻柱		水溝 위목으로 코중격(nasal septum)의 아래모서리
		面鼻		콧방울 중간의 수평면과 눈썹아래모서리(infraorbital margin)의 내목에서 3/4에 해당하는 수직선과 만나는 점
		口口		얼굴에서 양쪽 입꼬리의 척뼈육제
		鼻裏		입을 벌리고, 입꼬리에서 1寸 떨어진 곳으로 구강내 점막에서 취혈방법
		鼻命		위입술주름띠(superior labial frenulum)의 중간
	Ex-HN10	聚泉		얼굴, 첫혀닥 앞면 정중선의 중점
	Ex-HN11	海泉		얼굴, 첫혀닥 밑에 있는 혀주름띠(frenulum of the tongue)의 중점
	Ex-HN12	金津	「素問 刺瘧論」,廉泉,「千金方」金下穴	얼굴, 첫혀닥 밑에 있는 혀주름띠(frenulum of the tongue) 안목과 오른쪽에 있는 정맥 위
	Ex-HN13	玉液		
		玉下		혀를 위목 위로 말아올렸을 때 정맥 가장자리를 취혈
		玉柱		혀주름띠(frenulum of the tongue)가 혀밑 점막에 만나 십자 모양을 이루는 곳
		中知		입안의 아래혀 정중앙에서 지은점막과 구강점막의 경계점을 취혈
		上廉泉		얼목부위 입맥(任脈) 선상에서 아래턱 아래모서리와 염천(廉泉)穴 사이의 한등점
		廉泉		얼굴연골 위 한등 부위의 수평선(목젖뼈 아래)에서 목젖근 앞목 모서리를 잇는 선의 중간
		露泉		任脈선상으로 아랫입술과 齦齒이 만나는 점
		夾承漿		承漿穴 兩旁 1寸, 下顎骨의 mental foramen(頤孔) 부위
		地仓		아래턱뼈 앞면 정중앙에서 융기된 곳
		新正		耳界垂前方 0.5寸
		頰顫		頰車穴上 0.2寸
		鬼床		頰車穴상 5分
	Ex-HN14	翳明		얼굴 목 부위, 풍지(GB20)와 翳風(TE17)의 중점. 耳垂와 동일 높이로 취혈방법
		安眠		側頭선에서 ① 風池穴과 翳風穴을 이은 선상의 중점 ② 翳風과 翳明을 이은 선상의 중점 ③ 風池와 翳明을 이은 선상의 중점
	BL17	膈俞		

		膊臂		위를 보고 누운 자세에서 팔을 반대로 돌려 목빗근이 드러날때 복장갈래와 빗장갈래가 만나는 부위, 빗장위오목과 빗장복장관절 사이의 움점에서 빗장뼈 위 1촌에 위치
		氣室		복장뼈와 빗장뼈의 관절면의 함몰부위
	Ex-HN 15	膊百勞		목뒤부위, 일곱째목뼈가시돌기(spinous process of the 7th cervical vertebra) 위로 2촌에서 가쪽으로 1촌, 대추(GV14)에서 위로 2구 되는 곳에서 가쪽으로 1구
		彩說		正坐 or, 伏臥, 後髮際下 3, 4 膊椎之間 兩旁 1.5寸
		胗骨		第 6, 7 膊椎 棘突起間
		血壓點		伏臥, 6~7 膊椎 棘突起間 兩旁 2寸
등쪽부위	Ex-B1	定喘		목뒤 목부위, 일곱째목뼈(C7) 가시돌기 아래에서 가쪽으로 0.5촌, 대추혈 가쪽 0촌
		落枕		일곱째 목뼈가시돌기 선상
		發氣		일곱째목뼈가시돌기 아래
		暗思		대추혈 양쪽 1촌 부위
		百穴穴		大椎穴 양쪽 2.3寸
	Ex-B2	夾脊	華佗夾脊	첫째 등뼈가시돌기 – 다섯째 허리뼈가시돌기까지 각각의 가시돌기 좌 양쪽 0.5寸에 위치한 총 34穴
		巨闕俞		넷째 등뼈가시돌기 아래 함몰부위
	Ex-B3	青筋下俞	八俞, 膊俞, 膈俞	여덟째 등뼈가시돌기에서 양쪽 1.5寸
		發骨		熱筋, 肉, 伏臥, 第 12 胸椎 棘突起와 第 1 腰椎 棘突起 사이의 凹陷處
	Ex-B4	腰根		제 1요추(L3椎) 극돌기에서 兩旁 3.5寸
		肘棒		양드러 누운 자세에서 둘째 허리뼈 가시돌기와 셋째 허리뼈 가시돌기 사이에서 가쪽으로 1寸
	Ex-B5	下髎俞		셋째 허리뼈 가시돌기 아래 함몰점
	Ex-B6	腰宜		허리 부위, 셋째 허리뼈(L4)의 가시돌기 아래에서 가쪽 3촌 부위
	Ex-B7	腰眼	鬼眼	양드러 누운 자세에서 셋째 허리뼈 가시돌기 아래에서 가쪽 3.5寸 주위 함몰부위
	Ex-B8	十七椎		다섯째 허리뼈가시돌기 아래 함몰점
	Ex-B9	腰奇		양드러 눕거나 엎으로 누운 자세에서, 꼬리뼈끝에서 위로 2寸부위, 엉치뼈틈새 사이
		肝腧		아래 위거드랑주름선 끝
		膽腧		아래 앞거드랑주름의 끝
		胃上		위로 누운 자세에서 下脘穴 양쪽 4寸
		食倉		등배부위, 배꼽의 중심에서 위로 4촌, 정중선에서 가쪽으로 3촌
		腸關		등배부위, 배꼽의 중심에서 위로 4촌, 정중선에서 가쪽으로 0.5촌
		食關		등배부위, 배꼽의 중심에서 위로 4촌, 정중선에서 가쪽으로 1.5촌
		三角灸		아랫배부위, 환자의 양쪽 입꼬리 사이 길이만큼을 하나의 모서리로 하는 삼각형을 만든 뒤, 한 꼭지점을 배중앙선에 대고 배꼽과 마주보는 모서리를 수평하게 하여 아래의 나머지 두 꼭지점
		膽旁		환자의 양 입꼬리(口角)의 길이를 3등분하여 삼각형 모양을 형성한다. 이 삼각형의 한 꼭지점을 배꼽(臍中)에 놓고, 나머지 두 꼭지점이 배꼽 아래에 수평하게 놓았을 때 두 꼭지점을 취혈함
		膽四邊		위로 누운 자세에서 배꼽, 배꼽 위,아래,좌,우에 各 1寸으로 총 다섯곳을 취혈병법
		刺原穴	止痛	누운 자세에서 배꼽과 두덩결합의 중간
		氣門		鼠元 양쪽 3寸
		腹托		鼠元穴 양쪽 4寸
	Ex-CA1	子宮		아랫배부위, 배꼽 아래 4寸에서, 앞정중선 가쪽으로 3寸
팔부위		肩前		아래를 늘어뜨린 상태에서 앞거드랑주름끝과 봉우리빗장관절을 잇는 선상의 중간
	EX-UE	肱中		앞거드랑주름(anterior axillary fold) 끝의 4寸5分 아래로 위팔두갈래근(biceps brachi m.)의 중앙
		臂臑		팔을 늘어뜨린 상태에서 肩髃와 尺澤을 연결한 선상의 중간
	EX-UE	澤前		尺澤과 太淵을 이은 선상에서 尺澤 아래 1寸
	EX-UE1	肘尖		90 ° 로 팔꿈치를 굽히고 자세 팔꿈치머리(尺骨 肘頭突起) 끝
	EX-UE2	二白		아래팔 앞면, 손목관절 손바닥목 횡문위로 4촌 부위, 긴손바닥근힘줄(the tendon of long palmar m.)과 노목굴힘근힘줄(the tendon of radial flexor m.) 사이에 1기과 노목굴힘근힘줄의 노목에 1기
		手逆注		팔꿈관절을 펴고 손바닥을 엎힘한 자세에서, 손목관절 위로 6寸에서 긴손바닥근힘줄(the tendon of long palmar m.)과 노목굴힘근힘줄(the tendon of radial flexor m.) 사이
	EX-UE3	中泉		손등목 손목에서 橈骨와 尺骨의 中間을 취혈
	EX-UE4	中魁		손등에서 가운데 손가락인 두 번째 마디 횡문의 中點
	EX-UE5	大禁空		손등에서 엄지 첫 번째 관절 횡문의 中點
	EX-UE6	小禁空		손등에서 새끼손가락 두 번째 마디의 중점
		第氏奇穴 橈腕12		橈腕1-後腕 橈腕2-橈腕1 에서 손목쪽으로 1寸 부위
	EX-UE7	陽衝點(鉅闕, 精闕)		손등에서 둘째와 셋째손허리뼈(metacarpal bone) 사이에서 둘째손허리뼈사이관절(2nd intermetacarpal joint)앞의 오목한 곳 1기과 넷째와 다섯째손허리뼈 사이에서 셋째 손허리사이뼈관절 앞의 오목한 곳 1기
	EX-UE	液彌		손등목 제 2,3 손허리손가락관절(metacarpophalangeal joint)의 사이 후방 중앙의 오목한 부위
	EX-UE8	外勞宮	落枕	伏掌, 손등에서 3, 4 손허리손가락관절 위 손허리뼈사이에서 취혈 또는 손등부위(dorsal part of hand) 勞宮의 맞은편 지점. 勞宮과 대칭이 됨
	EX-UE9	八邪	八關	손등의 손가락 관절상에서 약간 주먹을 쥐고, 첫 번째 – 다섯 번째 손가락의 손허리손가락관절(本節) 양문상에서 좌우 합계 8穴
	EX-UE	虎口	大都	손등에서 엄지와 식지사이의 凹陷處
	EX-UE10	四縫		둘째, 셋째, 넷째, 다섯째손허리뼈 중간마디와 끝마디 손가락사이관절의 바닥쪽 중앙지점
	EX-UE11	十宣	鬼城	10 손가락 끝 손톱에서 1寸 떨어진 곳으로 모두 10穴
	EX-UE	十王		열 손가락 숨긴오서리(爪甲緣, occult margin) 중앙 각 1寸 지점
	EX-UE	三間		엄지손가락 숨긴오서리(爪甲緣)의 노목쪽과 자목쪽 각 1寸 지점(후폐, 상폐) 및 엄지손가락 숨긴오서리(爪甲緣) 중앙 각 1寸 지점(中間)
		拳尖		주먹을 쥐고 손등에서 中指의 末節(손허리손가락관절)에서 융기된 곳
		五虎		주먹을 쥔 자세, 손등에서 두 번째 손가락과 네 번째 손가락의 末節의 융기된 곳
		第氏奇穴 五虎穴		손등부위, 엄지손가락 첫째 마디에서 가쪽 바깥선(外側緣 A線)위의 약복쪽에 부위를 6개로 등분하여 1개 가운 위쪽(정상)상에다 1개, 손허리손가락관절목(本節側)에서 차례대로 五虎一, 五虎二, 五虎三, 五虎四, 五虎五穴이라고 명칭한다.
	EX-UE	鳥嘴		엄지손가락 노뼈쪽 손가락뼈 사이관절 橈紋跡 끝 부분으로 손등과 손바닥 사이
		第氏奇穴 重子, 重仙		重子-虎口穴 아래 1寸 부위로 첫째손허리뼈와 둘째손허리뼈의 사이, 重仙-虎口穴 아래 2寸 부위로 重奇의 반대측 부위
		第氏奇穴 重奇, 大白		重奇-손등의 첫째손허리뼈와 둘째손허리뼈가 만나는 곳의 오목한 부위 大白-상간(LI3)과 동일한 부위
		第氏奇穴 經門		자뼈의 안쪽으로 손목주름에서 6寸 부위
		第氏奇穴 臨門		자뼈의 안쪽으로 손목주름에서 3寸 부위로 자뼈와 자목손목굽힘근힘줄의 사이 함몰점
		第氏奇穴 心門		위팔뼈(humerus)의 안목위돈점융기(medial epicondyle)에서 손목방향으로 1.5寸 부위(홍치 정도로 자뼈(ulna) 안쪽인 오목한 부위
다리부위	EX-LE1	膕會	膕穴	넙다리뼈 바깥목에서 호도(ST34)의 양쪽 1.5촌의 고지
	EX-LE2	鶴頂	膝頂	무릎 위, 무릎뼈덮개(base of patella) 중간지점 위의 오목한 곳. 무릎을 굽힌 후 취혈
	EX-LE3	百蟲窠	血郤	넓적다리의 안쪽, 무릎뼈바닥(base of patella) 안쪽 끝에서 위로 3寸 血海 위로 1寸
	EX-LE4	內膝眼		무릎부위, 무릎뼈 아래모서리, 무릎인대(ligamentum patella)의 안쪽 오목한 곳
	EX-LE5	膝眼	膝目	무릎관절 부위, 무릎뼈 아래로 무릎인대의 양쪽 凹陷處
	EX-LE6	膝蓋		膕陵泉에서 1寸 아래에서 左右로 膝蓋點이 두껏한 곳
		陵後		膕陵泉 위에 존재하며, 膝蓋小腿 하쪽 아래
	EX-LE7	鶴屋		종아리의 앞 가쪽, 호드혈과 고드혈 사이의 압통점으로 호드혈 아래 1.5~2寸
	EX-LE8	內踝尖		정강뼈(tibia)의 안목복사(medial malleolus)의 가장 융기된 곳
	EX-LE9	外踝尖		종아리뼈(fibula)의 가목복사(lateral malleolus)의 가장 융기된 곳
		氷部		양드러 누운 자세 또는 엎으로 누운 자세, 발위돈지 정중앙선에서 흰 피부에 해당하는 부위를 취혈병법
	EX-LE10	八風	八冲, 陰潤八穴	발등의 1~5 발허리발가락 관절상에서 발가락 사이 함몰을 취혈하며, 좌우를 합쳐 8穴.
	EX-LE11	解溪	解會	발바닥에서 둘째발가락의 발가락관절의 주름 중앙
		第內踝		발바닥에서 둘째와 셋째 발가락의 발허리발가락절 연목 사이
	EX-LE12	長強		양발가락 끝에 위치하며 발톱에서 0.1寸 떨어진 지점
	EX-LE	俠谷		발등목 셋째 및 넷째 발허리뼈 결합부에서 약간 앞목의 오목한 곳
	EX-LE	尺松		太陵에서 원목(proximal)으로 3寸 부위
	EX-LE	洩殺		호드혈와 膕陵의 중간
	EX-LE	肝炎		三陰交 아래 1.5寸
	EX-LE	土殺	土太殺	太殺 위 5寸
	EX-LE	陳星		발등부위, 태돈혈(LR2)과 태충혈(LR3)의 중간지점
		第氏奇穴 門金		발등부위, 둘째와 셋째 발허리뼈(metatarsal bone)의 연접부 직전 함요지
		第氏奇穴 三皇 (天皇, 地皇, 人皇)		天皇-종아리의 안목 정강뼈 안목관절융기(medial condyle of tibia) 아래 혈요지(膕陵泉) 地皇-종아리의 안목, 안목복사(medial malleolus) 목대기와 膕陵泉의 연결선상, 안목 복사 목대기에서 위로 7寸, 정강뼈(tibia) 안목모서리의 위목 (漏谷과 같은 자리라는 이야기도 있으나, 漏谷은 6寸) 人皇-안목 복사 목대기에서 위로 3寸, 정강뼈(tibia) 안목모서리의 위목 (三陰交) 熱三里-足三里 위목 1.5촌으로 足三里를 지나는 수평선과 膕陵泉을 지나는 수직선이 만나는 부위 熱下三里- 熱三里 아래 2촌 부위
		第氏奇穴 足千金, 足五金		足千金-熱下三里穴 直下 2寸에서 後方 5分 부위 足五金-足千金穴 直下 2寸
		第氏奇穴 清風, 清山, 清天		清風-넓적다리 正中線의 넙다리뼈(femur) 위에서 膕蓋橫紋 위 5寸 부위 清山-清風穴 바로 위 2寸 부위 清天-清風穴 바로 위 4寸 부위
		第氏奇穴 三黃(上三黃)		明黃-대퇴 내측의 정중앙, 무릎 관절의 측면 중점과 서혜부의 중점을 이은 선의 중점. 天黃-明黃穴 直上 3寸 부위 真黃-明黃穴 直下 3寸 부위
		第氏奇穴 鶴馬中, 鶴馬上, 鶴馬下		鶴馬中- 風市에서 앞쪽(足陽明胃經 방향)으로 3寸 부위 風市(中九黃)-넙다리의 가쪽면(lateral aspect of the thigh). 차렷 자세를 취했을 때 양장정간근막(iliotibial band) 위모서리에 가운데 손가락끝이 닿는 지점의 오목한 곳 鶴馬上-鶴馬中 위 2寸 鶴馬下-鶴馬中 아래 2寸

산혈 및 동씨혈

3. 침자법

침구치료의 개요, 침구시술의 감염 및 부작용 관리방법(CNT)

고전침자법, 호침자법

특정이론에 따른 침자법

오행침자법

십이경모자혈보사법(十二經母子穴補瀉法)

경맥	시간	본경자혈(사법)	시간	본경모혈(보법)

폐	인	척택(금경수혈)	묘	태연(금경토혈)
대장	묘	이간(금경수혈)	진	곡지(금경토혈)
위	진	여태(토경금혈)	사	해계(토경화혈)
비	사	상구(토경금혈)	오	대도(토경화혈)
심	오	신문(화경토혈)	미	소충(화경목혈)
소장	미	소해(소화, SI6)(화경토혈)	신	후계(화경목혈)
방광	신	속골(수경목혈)	유	지음(수경금혈)
신	유	용천(수경목혈)	술	부류(수경금혈)
심포	술	대릉(상화경토혈)	해	중충(상화경목혈)
삼초	해	천정(天井, TE10)(상화경토혈)	자	중저(상화경목혈)
담	자	양보(목경화혈)	축	침계(목경수혈)
간	축	행간(목경화혈)	인	곡천(목경수혈)

사암음양오행침법 **사암 오행허실치법(舍鼻 五行虛實治法)**

구분	허증치료
지법	허족보기오(虛則補其母)
치료경	보경의 보성혈(補經의 補穴) 자경의 보성혈(自經의 補穴)
예 (간허)	음곡 경거
구분	실증치료
지법	보기수(극허족왕어실)(補其子(剋虛則令實))
치료경	허성경의 허성혈(虛性經의 虛性穴) 자경의 허성혈(自經의 虛性穴)
예 (간실)	경거 중봉

사암 오행한열치법(舍鼻 五行寒熱治法)

구분	한증치료
지법	보기모(補其母)
치료경	상경 화혈(心經 火穴) 자경 화혈(自經 火穴)
예 (폐한)	소부 어제
구분	열증치료
지법	사기한(瀉其寒)
치료경	신경 수혈(腎經 水穴) 자경 수혈(自經 水穴)
예 (폐열)	음곡 척택

허실보사

심이경	허증의 경우-장적(補)		실증의 경우-승적(瀉)	
	보	사	보	사
폐	태백 태연	소부 어제	소부 어제	음곡 척택
대장	상리 곡지	양곡 양계	양곡 양계	통곡 이간
위	양곡 해계	임읍 원곡	임읍 원곡	상양 여태
비	소부 태도	태돈 은백	태돈 은백	경거 상구
심	태돈 소충	음곡 소해(소화, HT3)	음곡 소해(소화, HT3)	태백 신문
소장	임읍 후계	통곡 전곡	통곡 전곡	상리 소해(소화, SI6)
방광	상양 지음	상리 위중	상리 위중	임읍 속골
신	경거 부류	태백 태계	태백 태계	태돈 용천
심포	태돈 중충	음곡 곡택	음곡 곡택	태백 태충
삼초	임읍 중저	통곡 액문	통곡 액문	상환 천정(天井, TE10)
담	통곡 침계	상양 규음	상양 규음	양곡 양보
간	음곡 곡천	경거 중봉	경거 중봉	소부 행간

한열보사

심이경	한증의 경우		열증의 경우	
	보	사	보	사
폐	어제 소부	척택 음곡	척택 음곡	어제 소부
대장	양계 양곡	이간 통곡	이간 통곡	양계 양곡
위	해계 양곡	내정 통곡	내정 통곡	해계 양곡
비	태도 소부	음릉천 음곡	음릉천 음곡	태도 소부
심	소부 연곡	소해(소화, HT3) 음곡	소해(소화, HT3) 음곡	소부 연곡
소장	양곡 근륜	전곡 통곡	전곡 통곡	양곡 근륜
방광	근륜 양곡	통곡 후곡	통곡 소해(소화, HT3)	근륜 양곡
신	연곡 소부	음곡 소해(소화, HT3)	음곡 소해(소화, HT3)	연곡 소부
심포	노궁 연곡	곡택 음곡	곡택 음곡	노궁 연곡
삼초	지구 근륜	액문 통곡	액문 통곡	지구 근륜
담	양보 양곡	협계 통곡	협계 통곡	양보 양곡
간	행간 소부	곡택 음곡	곡택 음곡	행간 소부

태극침법(태침침법) **태극침법**

사상별	체질감별진단	체질별 치료혈	명별 치료혈			
			두뇌 설 여 위완 피모	요 목 근 배려 위	체 비 폭 소장 요척	방광 구 골 대장 전음
태양인	소부 보	태충 보 태연 사	태연 사	태백 사	태충 보	태계 보
태음인	열도 보	태연 보 태충 사	태연 보	태백 보	태충 사	합곡 사
소양인	소해(소화, HT3) 보	태계 보 태백 사	태연 사	태백 사	태충 보	태계 보
소음인	신문 보	태백 보 합곡 사	태연 보	태백 보	태충 사	합곡 사

자오유주침법 **심이경맥(남자침이혈 및 침자시각(十二經脈納子法取穴 및 鍼刺時辰)**

장부	경맥	사			보		
		배혈	시진	용정	배혈	시진	용정
폐	수태음	척택	인	3-5	태연	묘	5-7
대장	수양명	이간	묘	5-7	곡지	진	7-9
위	족양명	여태	진	7-9	해계	사	9-11
비	족태음	상구	사	9-11	태도	오	11-13
심	수소음	신문	오	11-13	소충	미	13-15
소장	수태양	소해(소화, SI6)	미	13-15	후계	신	15-17
방광	족태양	속골	신	15-17	지음	유	17-19
신	족소음	용천	유	17-19	부류	술	19-21
심포	수궐음	대릉	술	19-21	중충	해	21-23
삼초	수소양	천정(天井, TE10)	해	21-23	중저	자	23-1
담	족소양	양보	자	23-1	침계	축	1-3
간	족궐음	행간	축	1-3	곡천	인	3-5

홍혈八法과 취혈八法

고전침구침자법

자극부위에 따른 침자법 **이침요법(耳鍼療法)**

이혈(耳穴) 전면 구조의 명칭

① 이폐(耳鍼)	이곽 최외곤(最外圈)의 곤곡정호(崑崙凸凹)된 부분
② 이폐공점(耳鍼孔)	이륜의 이강 내로 깊이 들어가 있는 회병돌기부(槐行突起部)
③ 이폐공점(이개공점)(耳鍼孔(耳介孔))	이륜 후상부의 약간 돌기된 부분
④ 이대륜(대륜)(耳鍼(對輪))	이륜의 상대측에 돌기되어 있는 부분으로 상변에 2개로 분지
⑤ 이대륜상각(상대륜각)(耳鍼上脚(上對輪脚))	대이륜이 상방으로 분지되어 있는 부분
⑥ 이대륜하각(하대륜각)(耳鍼下脚(下對輪脚))	대이륜이 하방으로 분지되어 있는 부분
⑦ 상각와(드촉窩)	대이륜상각과 하각 사이에 상각혈을 이루고 있는 오목한 부분
⑧ 주상점(이주)(舟狀窩(耳舟))	이륜과 대이륜 사이의 오목한 구(溝)
⑨ 이주(이명)(耳珠(耳垂))	이개 전면의 판상돌기체(瞼狀突起體)
⑩ 주상점론(명상점론, 전점론)(珠上切痕(耳上切痕, 前切痕))	이주 상면과 이륜부 사이의 오목한 부분
⑪ 대이주(대주, 대이명)(對珠(對珠, 對耳垂))	대이륜 이부에 이명과 상대되는 융기부
⑫ 주간점론(명간점론)(珠間切痕(珠間切痕))	이명과 대이명 사이의 오목한 부분
⑬ 이수(耳垂)	이곽하부의 연골이 없는 늘어진 부분
⑭ 이갑점(耳甲葉, 이갑개주)(耳甲腔(耳甲葉, 耳甲介殼))	이륜 상방의 이갑(耳殼)부분
⑮ 이갑선(이갑개권)(耳甲脊(耳甲介脊))	이륜 직부 이갑부분(상이도 개구포함)
⑯ 외이도개구(외이공)(外耳道開口(外耳孔))	이갑내측에 이병으로 덮여 있는 외이공 부분
⑰ 이륜리(耳輪裏)	이륜 하부의 연골이 없는 결구부(結構部)
⑱ 륜병점론(輪餅切痕)	대이륜과 대이병 사이의 오목한 부분
⑲ 이갑(耳甲)	대이병과 호형(弧形)의 대이륜제부 및 대이륜하각을 둘러가며 이루고 있는 오목한 부분
⑳ 병하점론(주하점론)(餅下切痕(珠下切痕))	이주 하연의 오목한 부분
㉑ 이폐(이개폐부)(耳鍼(耳介鍼部))	귀의 뒤부분

■ 그림 9-1 耳鍼부위의 명칭

이폐 배면(耳鍼 背面) 구조의 명칭

(1) 3개 면(面)

① 이폐배면(耳鍼背面)	이륜의 외측면으로 이륜은 전방을 향하여 굽어 있으므로 이 면은 대부분 전방을 향하고 있다.
② 이폐배면(耳鍼腹背面)	이주후기와 이수배면 사이에 있는 평평한 부위다.
③ 이수배면(耳垂背面)	이수배면의 평평한 부위다.

(2) 4개 구(溝)

① 대이륜구(耳鍼溝)	대이륜상각과 대이륜제부 배면에 있는 요구(凹溝)다.
② 대이륜하구(耳鍼下溝)	대이륜하각의 배면에 있는 이 구는 내상부으로부터 약간 외방을 향하여 하행하는 요구(凹溝)다. 또 이후상구(耳後上溝)라고도 부른다.
③ 이륜각구(耳鍼溝)	이륜각의 배면에 있는 이 구는 대상방을 향하여 뻗어나가 상하양지로 나누어지지만 많은 사람에서 분명하게 나타나지 않는다.
④ 대이병구(耳鍼溝)	대이병의 배면에 있는 요형지(凹陷)이다.

■ 그림 9-2 耳鍼 背面 구조의 명칭

(3) 4개 용기(鍼穴)

① 이주용기(耳赤鍼穴)	이주배면이다.
② 삼각와용기(三角窩鍼穴)	삼각와배면, 즉 대이륜구와 대이륜하각의 사이이다.
③ 이강정용기(耳甲鍼鍼穴)	이갑정배면의 용기이다.
④ 이갑요용기(耳甲腰鍼穴)	이갑강배면의 용기이다.

이혈(耳穴)의 분포 규율

① 이수(耳垂)	인체면부
② 대이병(對耳屏)	인체두부
③ 대이륜(對耳輪)	인체직주부
④ 대이륜상각(상대륜각)(耳鍼上下脚)	인체두부 및 좌지
⑤ 이주상와(耳赤窩)	인체상지
⑥ 삼각와(드촉窩)	인체골반부 및 생식기관
⑦ 이강정 및 이갑요(耳甲鍼 및 耳甲腰)	인체흉강복강내장기
⑧ 이폐배면(耳鍼背面)	인체배부구간등면

이혈의 장위, 혈성 및 주치

(1) 이륜부(耳鍼部)

혈명	장위	혈성	주치
이중(耳, 영점)(耳中(鍼零點))	이륜 1구, 이륜각치 중앙	강역지구, 청열양혈, 이습(痺逆소통 , 淸熱凉血 , 利濕)	매예, 혈액병, 피부소양, 황달, 소아요뇨, 격탈 (뇌경, 血逆病, 皮膚瘙痒, 黃疸, 小兒遺尿, 脫出)
직장(직장하단)(直腸(直腸下段))	이륜 2구, 이륜각국(耳鍼脚輪) 전상방의 이륜지, 대장구와 수평	조리장부(調理腸腑)	변비, 설사, 탈항, 이급후중, 치장 (便秘, 泄瀉, 脫肛, 裏急後重, 痔瘻)
요도(尿道)	이륜 3구, 직장 상방의 이륜지, 방광과 수평	이신축전, 통리소변(益腎縮泉 , 通利小便)	유뇨 , 빈뇨 , 요저류 , 음양 , 요정 (遺尿 , 頻尿 , 尿貯留 , 陰痿 , 遺精)
외생식기(外生殖器)	이륜 4구, 이륜종각구 전방의 이륜지	보익신양, 이습지양(補益腎陽 , 利濕止痒)	양루, 조설, 고환염, 음도염, 외음소양, 요통 (陰痿, 早泄, 睾丸炎, 陰道炎, 外陰瘙痒, 腰痛)
항문(지맥점)(肛門(痔核點))	이륜 5구, 상각와 전방의 이륜지	청장지열(淸腸止血)	내외치장 , 탈항 , 항문소양 , 항질 (內外痔瘻 , 脫肛 , 肛門瘙痒 , 肛裂)
이침(耳尖)	이륜 6구간의 경계지, 이곽 상부의 첨단지	청열양혈, 소간명목(淸熱凉血 , 疏肝明目)	발열 , 고혈압병 , 안 질(痢疾), 급성결막, 피부병
간임(경점)(肝穴(鍼穴))	이륜 8구, 이륜경점지	소간이기(疏肝理氣)	간염 , 협륵통 , 남낭 (肝炎 , 脇肋痛 , 睾丸)
륜 1~6(輪1~6)	이륜 9구~12구, 이수6구, 이수5구, 이륜공점각연(耳輪鉗耳鉗)에서 이수하연중점(耳垂下緣中點)까지 5등분하여 생긴 6점을 위에서부터 륜123456	청열해독(淸熱解毒)	각종 염증, 발열, 감모, 상기도감염 등

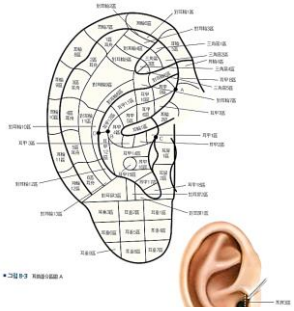

■ 그림 9-3 耳鍼穴位圖 A

(2) 이주부(耳赤部)

혈명	장위	혈성	주치
지(脂)	이주1구, 이주(耳赤) 상방지	소경활락이지(疏經通絡利脂)	뇌(腦) 및 지관질환(腦腺疾患), 조갑염(爪甲炎) , 말초신경염
인(腦)	이주2구, 지구(脂窩)의 하방지	소경활락이한(疏經通絡利腦)	편두질환(腦腺疾患)
과인구(동계)(過脂溝, 鼻溝)	이주1구와 2구, 경계지, 이륜결점방, 지구와 한구(腦窩)의 사이	거동지경, 평과인(祛風止痛), 통뇌(通腦)	단아진(鼻鼾), 피부소양증 , 과인성비염(過敏性鼻炎) , 효천(哮喘) , 정축성피부염(接觸性皮膚炎)
주(肘)	이주3구, 한구(腦窩)의 하방지	소경활락 , 리관질(疏經通絡 , 利關節)	주관절부질환, 상지마목, 주부(肘部)동통
견(견관절)(肩(肩關節))	이주4구, 주구(肘窩)의 하방지	소경활락 , 지통(疏經通絡 , 止痛)	견주염, 견관절염와상, 견배부동통 등
쇄골(鎖骨)	이주5구, 한구(腦窩)의 하방지	소경활락 , 리관절 , 지통(疏經通絡 , 利關節 , 止痛)	견주염 , 경추병 , 견배부동통 , 견관부질환
(3) 대이륜부			
혈명	장위	혈성	주치

근(筋)	대이륜1구 , 대이륜상각전상부	강간장공 , 혈절지통(强筋壯骨 , 活血止痛)	족근부질환 , 매종들면 , 각종 질환으로말미암은 족근통
지(족지)(足(足指))	대이륜2구 , 이동 하방의 대이륜상각 후상부	혈절통락 , 소중지통(活血通絡 , 消腫止痛)	각종 원인으로 말미암은 족지관절염증(足趾關節炎症) , 동통, 소양, 매종 들면 지관절염좌상 , 동상 , 관절염 , 족지활동장애 등
과(과관절)(踝(踝節))	대이륜3구 , 지근구(足根穴) 하방치	소간혈락 , 혈절지통(疏肝活絡 , 活血止痛)	과관절질환(踝關節疾患) , 과관절염좌상 , 과관절염증
슬(膝)	대이륜4구 , 대이륜상각 후 1/3 치	소근혈락지통 , 거동제습(疏筋活絡止痛 , 祛風除濕)	각종 원인으로 말미암은 슬관절질환 및 적지활동장애 , 각종 근건(膝關)의 질병
고관(股(髖))	대이륜5구 , 대이륜상각의 좌 1/3 치	활절통락 , 지통리관절(活血通絡 , 止痛利關節)	고관절질환 , 좌골신경통
좌골신경(坐骨神經)	대이륜6구 , 대이륜하각 전 2/3 처	활절통락지통(活血通絡止痛)	좌골신경통 , 요천부질환
교감신경(교감)(交感神經)(交感))	대이륜6구 전단 , 대이륜하각 말단과 이륜 내면이 서로 교차하는 곳	진정안신(鎭靜安神) , 진통해경(鎭痛解痙), 자율신경조절기능	교감신경기능 부전으로 말미암는 병증. 매종 들면 , 불면 , 성기능장애 등. 미미해도 심교통(心絞痛) , 신교통(腎絞痛) , 담교통(膽絞痛) , 혈관통(血管痛) , 지간동맥경연(肢端動脈痙攣) 등을 치료
둔(臀)	대이륜7구, 대이륜하각의 후 1/3 처	소경활락 , 거동지통(疏經活絡 , 祛風止痛)	둔(臀) 및 미골부(尾閭部)의 질병 , 좌골신경통
복(腹)	대이륜8구 , 대이륜제부(對其輪腹部) 상 2/5 처	활절통락 , 해경지통(活血通絡 , 解痙止痛)	복부질병. 매종들면 , 복통, 장염 , 설사 , 변비 , 아침통 , 복부수술후통증 , 비연 등
요천추(腰薦椎)	대이륜9구 , 복구(腹溝) 후방	익신건요 , 통경활락 , 거이지통(益腎健腰 , 通經活絡 , 祛風止痛)	요천부 및 좌지의 각종 질병. 매종 들면 , 요염좌상(腰挫傷). 요천부의 관절병 , 요추근육긴장 등. 신염 및 신결석으로 말미암 요통
옹(腕)	대이륜10구 , 대이륜제부(對其輪腹部) 중 2/5처	소경활락 , 거이지통(疏經活絡 , 祛風止痛)	골반질환. 매종들면 , 음랑통, 뇨간신경통 , 요신염 등
음주(陰核)	대이륜11구 , 음구(陰溝) 후방	소경활락 , 지통리관절(疏經活絡 , 止痛利關節)	음주의 변연. 매종들면 , 음핵부위 염좌상, 음주의 회백성 병변 , 각종원인으로 말미암 음핵의 동통
강(腔)	대이륜12구 , 대이륜제부(對其輪腹部) 좌 1/5 치	통경락, 혈절지통(通經絡, 活血止痛)	
장주(腸核)	대이륜13구 , 장구(腸溝) 후방	통경활락 , 거이지통, 리관절(通經絡 , 祛風止痛, 利關節)	장주병 , 낙침 , 경맥부동통 , 관관절주위염 , 강상선질병

(4) 상각부위(三角頂部)

혈명	정위	형성	주치
강압점(각의상)(壓痛點(角膜上))	상각점1구 , 상각점 전 1/3의 상부	식풍평간장안(息風平肝潛陽)	고혈압병 , 두통 , 현훈
내생식기(자궁정공 전계)(內生殖器(子宮精室 天泉)	상각점2구 , 상각점 전 1/3의 좌부	보익간신 , 거이지통, 조경지대(補益肝腎 , 祛風止痛, 調經止帶)	부인과병 매종들면 , 월경부조, 통경 , 대하병 , 골반강염, 남성질병 매종 들면 , 성기능장애 , 부고환염 , 전립선염 등
천정(각외중간영점)(端點(角膜中間點))	상각점3구 , 상각점 중 1/3처	양혈서간 , 지해평전(養血舒肝 , 止咳平喘)	급만성간염 , 협륵동통 , 해천 , 과민성질환
이신문(耳神門)	상각점4구 , 상각점 후 1/3처의 상부	심낭개규, 진정안신 , 정열해독, 거이지통(開竅開胸, 鎭靜安神 , 清熱解毒, 祛風止痛)	전광(癲狂) , 우울증 , 히스테리 , 불면 , 다몽 , 각종정중 , 각종원인으로 말미암 동통 , 고혈압병 , 과민성질환
골반강(분강)(骨盤腔(盆腔))	상각점5구 , 상각점 후 1/3의 하부	조강지통 , 혈절하어(調經止痛 , 活血化瘀)	통경(痛經) , 폐경(閉經) , 골반강염

(5) 이주부(耳珠部)

혈명	정위	형성	주치
상면(상정)(上耳(面點))	이면1구 , 이면 외측면 상 1/2처	축전지강(鎭惊止痙)	요뇨병, 요붕증 , 구간다뇨(口渴多飲)
하면(기정)(下耳(底點))	이면2구 , 이면 외측면 하 1/2처	조리중초(調理中焦)	다식 , 감상신기능항진증 , 요뇨병 , 비만증
외이(外耳)	이면1구 상연처 , 명상점존반점 이륜부에 가까운 곳	통경락 , 개이규(通經絡 , 開耳竅)	이질환(耳疾患). 매종들면, 이식(耳鳴), 이명(耳鳴), 중이염 , 외이도염 등
주첨(명점상명점)(珠尖(尖上尖尖))	이면1구 후연처 , 이명 유리연(遊離緣) 상부 정단	정열해독지통(清熱解毒止痛)	각종 원인으로 말미암 발열 , 동통
외비(外鼻)	이면1구 사이 , 이명 외측면 중부	청절통락, 소풍개규(清血通絡 , 疏風開竅)	비부질환(鼻部疾患). 매종들면 , 비색(鼻塞), 비종(鼻腫) , 과민성비염 ,주사비(酒鼻鼻) 비부점종(鼻部腫瘤)
부신(副腎)	이면2구 후연처 , 이명 유리연(遊離연) 좌부 정단	배원고본 , 회양고일 , 거풍지통 , 청열해독 (培元固本 , 回陽固脫 , 祛風止痛 , 清熱解毒)	각종원인으로 말미암 발열 , 각종 염증. 매종 들면 , 기관지염 , 이좌선염 , 동습성관절염 , 각종과민성질병 , 효천, 담마선(喘鳴哮), 과민성피부염, 혼결, shock. 이외 고혈압병을 치료할 수 있음.
인후(咽喉)	이면4구 , 이명 내측면 좌 1/2처	청열해독 , 청음리인(清熱解毒 , 清音利咽)	인후질환. 매종들면, 급만성인후(急 · 慢性咽炎) , 편도선염(扁桃腺炎) , 음아(音啞) 등
내비(內鼻)	이면3구 , 이명 내측면 상 1/2처	소풍개규(疏風開竅)	감모비색 , 상풍유체(傷風流涕), 비염, 부비강염 , 비농(鼻膿)등
목1(명간전)(目1(耳間部))	이면2구좌연처 , 명간점존 전방 이명 가장 좌부	청간명목(清肝明目)	근시안 , 녹내장, 시맹약영

(6) 대주부(對耳珠部)

혈명	정위	형성	주치
액(額)	대이륜1구, 대이명 외측면의 전부	청두목 , 진정지통(清頭目 , 鎭靜止痛)	전액통(前額痛) 근시안, 두훈, 불면 , 전두동맥 등.
목2(명간후)(目2(耳間後))	대이륜1구 하연처 , 명간점존 후방 대이명 전하부	청간명목(清肝明目)	목임(目眩). 매종들면, 광광부장(眩晃不定) , 녹내장, 시맹약영 , 맥림종
상(額)	대이명2구 , 대이명 외측면의 중부	청두목 , 지풍(清頭目 , 止風)	면정두통 , 두훈 , 두훈 , 기수(嗜睡)
후두(점)(後頭(枕))	대이명3구, 대이명 외측면의 후부	평간식풍, 정정안신(平肝熄風, 鎭靜安神)	추혈 , 각굴반장 , 경항강직 , 정신분열증 , 두통 , 두훈 , 로선(癆線) , 운기(暈車) , 복장(鼓脹)
대뇌피질(피질하)(大腦皮質(皮質下))	대이명4구 , 대이명 내측면	상뇌개규 , 진정안신 , 희양구역(醒腦開竅 , 鎭靜安神 , 回陽求逆)	대뇌피질기능부전으로 나타난 병증. 매종 들면 , 불면 , 건망 , 다몽 , 정신분열증 , 매역 , 구토 , 히스테리 , 혼결 , shock
대주점(대명점 광전시선)(對珠尖(對耳尖光平線 頭頂))	대이명1-2구 교차점 , 대이명 유리연(遊離연)의 정단	선폐지해평전(宣肺止咳平喘)	고혈 , 해수 , 호흡계통질병
뇌점(연중)(腦點(연中))	대이명2-4구 교차점 , 이명 유리연상(遊離연上) , 대이명점과 유명점존의 중점처	진정보수 , 진정안신, 혈절화어(鎭精補腦 , 鎭靜安神, 活血化瘀)	뇌부질환(腦部疾患). 매종들면 , 대뇌발육부전 , 뇌염 , 뇌전부후유증 , 소연증 , 월경과다 , 기능성자궁출혈 , shock , 호흡부전

(7) 이갑부(耳甲部)

혈명	정위	형성	주치
구(口)	이갑1구 , 이륜각 하방전 1/3처	양음생기 , 이견정(養陰生肌 , 利顴部)	구강질환. 매종들면 , 구강궤양 , 설염 , 측두하악 관절기능장애
식도(食道)	이갑2구 , 이륜각 하방중 1/3처	청연리격(清咽利膈)	식도질환 매종들면, 히스테리성 연하곤란, 식도염 , 열격 , 흉민
분문(賁門)	이갑3구 , 이륜각 하방 후 1/3처	강기관용 , 강역지구(降氣寬胸 , 降逆止嘔)	분문질환(賁門疾患). 매종들면 , 위반부동통 , 흉민불편 , 오심구토 , 식욕부진
위(胃)	이갑4구 , 이륜각이 약간소실되는 곳	건비위 , 소적체(健脾胃 , 消積滯)	위부질환(胃部疾患). 매종들면 , 위궤양 , 위염 , 소화불량 , 오심구토
십이지장(十二指腸)	이갑5구 , 이륜각 및 부분적인 이륜과 AB선 사이의 후 1/3 처	조식화체, 이기지통(消食化滯, 理氣止痛)	십이지장궤양 , 요문경련 , 위산결핍증, 담석증
소장(小腸)	이갑6구 , 이륜각 및 부분적인 이륜과 AB선 사이의 중 1/3 처	소식화체 , 이기지통(消食化滯 , 理氣止痛)	소화불량 , 위장병 , 장장기(腸腫瘤), 충수염 , 포창증
대장(大腸)	이갑7구 , 이륜각 및 부분적인 이륜과 AB선 사이의 전 1/3처	조리장부 , 청열양혈(調理腸腑 , 清熱凉血)	장부질환(腸腑疾患). 매종들면 , 변비 , 설사 , 치장 , 이질 , 피부소양, 해수
충수(蟲垂)	이갑6구구 경계처 , 소장구(小腸口)와 대장구(大腸口) 사이	활혈거어 , 청열지통(活血祛瘀 , 清熱止痛)	급만성충수염
전립선(정각)(前立腺(腺角))	이갑8구 , 대이륜하각 하방 전부	익신, 청열, 통림(益腎 , 清熱, 通淋)	전립선염 , 전립선비대 , 요정 , 조루 , 비뇨기계감염 , 혈뇨
방광(膀胱)	이갑9구 , 대이륜하각 하방 중부	조기화 , 청열통림(助氣化 , 清熱通淋)	방광염 , 요실금 , 유뇨 , 뇨적류 , 전립선염 , 신우신염 , 전립선결핵
신(腎)	이갑10구 , 대이륜하각 하방 후부	익신강화, 강요장공(益腎壯火 , 强腰壯骨)	신염 , 성기능장애 , 불륙증(不育症) , 방광염 , 생리통 , 월경부조 , 이명 , 이농 , 두통 , 요통, 관절염 , 오관염 , 인후염 , 유뇨
수뇨관(輸尿管)	이갑9-10구 경계처 , 신구(腎溝)와 방광구(膀胱口) 사이	청열통림지통(清熱通淋止痛)	신교통(腎絞痛) , 수뇨관결석 , 신결석 , 비뇨기계감염
췌담(胰膽)	이갑11구 , 이갑정(耳甲脚)의 후상부	소간이담(疏肝利膽)	소화불량 , 당뇨병 , 급만성이선염, 담낭염 , 담석증 , 담도회충증 , 이종 , 이명
간(肝)	이갑12구 , 이갑정(耳甲脚)의 후하부	소간이담 , 청두명목(疏肝利膽 , 清頭明目)	급만성간염 , 담낭염 , 담석증 , 유행통 , 위반창통 , 중풍편탄(中風偏癱), 주목(抽搐) , 두통 , 현훈 , 근시안 , 맥림종 , 급성결막염
정중(제주)(脚中(脚尾))	이갑10구 경계처 , 소장구(小腸口)와 신구(腎溝) 사이	조장부 , 지통(調腸腑 , 止痛)	복통 , 담낭염 , 담도회충증 , 비뇨계결석
비(脾)	이갑13구 , 8D선 하방 , 이갑강(耳甲脚)의 후상부	건비화위 , 보중익기(健脾化胃 , 補中益氣)	비위기능성조로 말미암 질환. 매종 들면 , 위반창통 , 소화불량 , 설사 , 변혈, 뇌혈, 풍루 , 자궁탈수 , 탈항 , 근육마목
심(心)	이갑15구 , 이갑강정중(耳甲脚중부)의 요함처	소통심락, 조리기혈 , 녕심안신(疏通心絡, 調理氣血 , 寧心安神)	심혈관질환. 매종 들면 , 관상동맥질환 , 협심증 , 부정맥 , 고혈압병 , 혈관성두통 , 번혈 , 번열 , 불면 , 신경증 , 정신병 , 설염 , 심아
기관(氣管)	이갑16구 , 심구(心口)와 외이문(外耳門) 사이	선폐지해 , 평천화강(宣肺止咳 , 平喘化痰)	기관지염 , 해수 , 효천 , 감모 , 인후염
폐(肺)	이갑14구 , 심기관구(心氣管口) 주위처	선폐평천이기(宣肺平喘利氣)	급만성기관염 , 효천 , 감모 , 비염 , 인후염 , 자천 , 도한 , 담마선 , 습진 , 피부소양증 , 좌창(痤瘡) , 변비 , 소변불리 , 수종
삼초(三焦)	이갑17구 , 외이문(外耳門) 후좌, 폐와 내분비 사이	조삼초 , 이수도(調三焦 , 利水道)	수종 , 소변불리 , 변비 , 설사 , 복창, 건망 , 해수 , 이명 , 이롱
내분비(內分泌)	이갑18구, 병간점존내 , 이갑강의 전하부	청열해독 , 거풍지양 , 제습지통(清熱解毒 , 祛風止痒 , 除濕止痛)	내분비 기능상조로 말미암 각종 질환. 매종 들면 , 갑상선기능항진증 , 당뇨병 , 비연증 , 월경부조 , 생리통 , 갱년기증후군 , 전립선염 , 유정 , 조루 , 남성불임증 , 임마진 , 과민피부염 , 습진 , 풍습성 관절염

(8) 이수부(耳垂部)

혈명	정위	형성	주치
아(말아)(耳垂(垂珠點)1)	이수1구 , 이수 정면 전상부	거이지통(祛耳止痛)	아종 , 마주염(牙周炎) , 발치 시 마취
설(舌)	이수2구 , 이수 정면 중상부	청열강화 , 거이통락(清熱降火 , 祛耳通絡)	설부궤양 , 설염 , 구강염 , 신경성 설여
장(腸)	이수3구 , 이수 정면 후상부	이견정 , 지통(利顴部 , 止痛)	측두하악관절 기능장애 , 이종(牙痛)
수치(말아)(마취점2)(垂齒(垂牙麻醉點2))	이수4구, 이수 정면 전중부	남상안신, 진정지통(導心安神, 鎭靜止痛)	마취부족 , 발치 시 마취 , 불면 , 다몽
인(胸)	이수5구 , 이수 정면 중중부	청간명목(清肝明目)	가성근시안 , 급만성결막염 , 광선안염 , 맥림종 , 시맹약영
내이(內耳)	이수6구, 이수 정면 후중부	청두목, 리이귀(清頭目 , 利耳聰)	내이성현호 , 이롱 , 이명 , 중이염
면림(面頰)	이수5-7 경계처 , 이수 정면 만구(咀嚼)와 내이구(內耳道) 사이	소경활락 , 거풍지통(疏經活絡 , 祛風止痛)	안면신경마비 , 안면근경련 , 삼차신경통 , 이마선염 , 좌창(痤瘡) , 황갈반(黃褐斑) , 면부피종(面部疣狀)
편도선(扁桃腺)	이수7-8구 , 이수 정면 좌부	청열해독 , 소풍지통(清熱解毒 , 消腫止痛)	급만성편도선염 , 인후염 , 각종 질병

(9) 이배부(耳背部)

혈명	정위	형성	주치
이배심(耳背心)	이배1구 , 이배상부.	상심안신(降心安神)	심계 , 정충 , 불면, 다몽
이배폐(耳背肺)	이배2구 , 이배중내부	선폐평천이기(宣肺平喘利氣)	기관염 , 지기관염(支氣管炎) , 효천 , 감모 , 피부병
이배비(耳背脾)	이배3구 , 이배중앙부	건비화위(健脾化胃)	복창, 소화불량 , 식욕부진 , 설사
이배간(耳背肝)	이배4구 , 이배중외부	소간리담 , 청두명목(疏肝利膽 , 清頭明目)	건망 , 협륵통, 담낭염 , 담석증, 두통 , 현훈 , 목질(目眩)
이배신(耳背腎)	이배5구 , 이배하부	자음강화(滋陰降火)	음허양항(陰虛陽亢)으로 말미암 불면, 현훈 , 다몽 , 두통 , 요산번업(五心煩熱)
이배구(耳背溝)	대이륜구(對其輪溝)와 대이륜상각각구의(對其輪上下脚溝處)	평간식풍(平肝熄風)	고혈압병 , 신경쇠약두통,현훈

(10) 이근부(耳根部)

혈명	정위	형성	주치
상이근(上耳根)	이근정상처(耳根最上處)	청열양혈 , 식풍지통(清熱凉血 , 熄風止痛)	비뇨 , 중풍편탄(中風偏癱) , 각종 동통
이미근후구(耳輪脚後溝)	이근후구(耳輪脚後溝)의 이근처(耳根處)	소간리담(疏肝利膽)	담낭염, 담석증 , 담도회충증 , 두통, 비역, 상동과속(心動過速)
하이근(下耳根)	이근정하처(耳根最下處)	보신익기(補腎益氣)	저혈압 , 내분비문란

각종 질환의 이침요법(耳鍼療法)

(1) 소화기계통

병증	주혈(主穴)	비유혈(備用穴)
오심 , 구토	위이신문-후두교감신경(胃(耳神門-後頭交感神經)	대뇌피질-식도(大腦皮質-食道)
급만성위염	위교감신경-이신문-비(胃-交感神經-耳神門-脾)	폐-폐(腹部)
기능성소화불량	위-소장-간교감신경-이신문(胃-小腸-肝交感神經-耳神門)	십이지장-간염(十二指腸-肝炎)
위궤양	위교감신경-이신문-비-폐(胃-交感神經-耳神門-脾-腹)	대뇌피질-십이지장(大腦皮質-十二指腸)
십이지장궤양	십이지장-교감신경-이신문(十二指腸-交感神經-耳神門)	위-폐(腹部)
위경련	위-교감신경-이중(胃-交感神經-耳中)	폐-이신문(腹-耳神門)
위학수	위-교감신경-대뇌피질(胃-交感神經-大腦皮質)	간(肝)
만성 담낭염	간-췌-교감신경-폐(肝-膽-交感神經-肺)	내분비(內分泌)
황색학경련	췌담-이신문-대뇌피질-이중(膽腦-耳神門-大腦皮質-耳中)	
설사	대장-소장-교감신경-비(大腸-小腸-交感神經-脾)	
복부팽만감	소장-대장-위-교감신경(小腸-大腸-胃-交感神經)	폐(腹)
장염	대장-교감신경-소장-폐(大腸-交感神經-小腸-肺)	
소장불량	소장-췌-비(小腸-膽-脾腹)	대장-내분비(大腸-內分泌)
장경련	소장-교감신경-이중-폐(小腸-交感神經-耳中-腹)	
변비	대장-직장-대뇌피질(大腸-直腸-大腦皮質)	교감신경-비(交感神經-脾)

(2) 호흡기계통

병증	주혈(主穴)	비유혈(備用穴)
해수	대주점-부신-후두-폐(對珠尖-腎腺-後頭-肺腹)	이신문(耳神門)
음민(胸悶)	교감신경-심-폐-대주점(交感神經-心-胸-腹-對珠尖)	
흉통	상흉 부위-이신문(胸部-腹位-耳神門)	
급기	내비-부신-폐-폐(內鼻-腎腺-腹-腹)	
기관지염	기관-이신문-대주점-부신(氣管-耳神門-對珠尖-腎腺)	교감신경-후두(交感神經-後頭)
천식	교감신경-이신문-대주점-부신(交感神經-耳神門-對珠尖-腎腺)	폐-후두(肺-後頭)
백일해	기관-부신-대주점-교감신경(氣管-腎腺-對珠尖-交感神經)	후두(後頭)
기관지폐염(氣管支肺炎)	기관-교감신경-대주점-부신(氣管-交感神經-對珠尖-腎腺)	후두 , 내분비(後頭 , 內分泌)

(3) 순환기계통

병증	주혈(主穴)	비유혈(備用穴)
협심증	각맥상-교감신경-이신문-심-이정방향(角膜上-交感神經-耳神門-心-耳尖熱點)	
저혈압	교감신경-심-폐-대주점(交感神經-心-胸-腹-對珠尖)	내분비-비(內分泌-脾)
무맥증(無脈症)	교감신경-신상-부신-간-상흉부위-대뇌피질(交感神經-腎-心-腎腺-肝-胸部位-大腦皮質)	
기외수축(期外收縮)	심교감신경-소장-대뇌피질(心-交感神經-小腸-大腦皮質)	

(4) 신경계통

병증	주혈(主穴)	비유혈(備用穴)
두통, 두훈(頭暈)	후두-췌-대뇌피질-간염(後頭-腺-大腦皮質-肝炎)	
불면	이신문-신-후두-심(耳神門-腎-後頭-心)	
다몽(多夢)	이신문-신-후두-심-위(耳神門-腎-後頭-心-胃)	상초(三焦)

편두통	대장 간맥·이신문·신대뇌피질(大腸肝脈·耳神門·腎大腦皮質)	
상지신경통	면협·상좌맥·이신문·후두(面頰上·下脈·耳神門·後頭)	외이·간맥(外耳·肝脈)
안면신경마비	면협·간맥·안구·대뇌피질(面頰·肝脈·眼·口大腦皮質)	간·후두(肝·後頭)
녹건신경통	요·후두·이신문(腰·後頭·耳神門)	
좌골신경통	좌골신경·이신문·신(坐骨神經·耳神門·腎)	
뇌진탕후유증	신·뇌점·후두·이신문·대뇌피질(腎·腦點·後頭·耳神門·腦大腦皮質)	심·간맥(心·肝脈)
천건(癲癇)	이신문·후두·심·위·대뇌피질(耳神門·後頭·心·胃·大腦皮質)	간맥(肝脈)
신경쇠약	신·이신문·후두·심·위(腎·耳神門·後頭·心·胃)	대뇌피질(大腦皮質)
히스테리	이신문·후두·심·위·뇌점(耳神門·後頭·心·胃·腦點)	대뇌피질(大腦皮質)
히스테리성마비	대뇌피질·이신문·후두·심·상용부·위(大腦皮質·耳神門·後頭·心·相應部·胃)	위·신·간맥(胃·腎·肝脈)
히스테리성실어	뇌점·후두·심·이신문(腦點·後頭·心·耳神門)	대뇌피질(大腦皮質)
안면신경경련	면협부·이신문·대뇌피질·태양·간(面頰部·耳神門·大腦皮質·太陽·肝)	간맥(肝脈)
소크	부신·후두·심·뇌점·대뇌피질(副腎·後頭·心·腦點·大腦皮質)	
소아마비후유증	상용부위·이신문·부신·내분비(相應部位·耳神門·副腎·內分泌)	대뇌피질·후두(大腦皮質·後頭)
다한증(多汗症)	교감신경·폐·내분비·후두·신(交感神經·肺·內分泌·後頭·腎)	
중서(中暑)	후두·심·대뇌피질·부신(後頭·心·大腦皮質·副腎)	간맥(肝脈)

(5) 비뇨생식기계통

병증	주혈(主穴)	비유혈(備用穴)
뇨급(尿急)	방광·이신문·요도·대뇌피질(膀胱·耳神門·尿道·大腦皮質)	
뇨빈(尿頻)	방광·이신문·요도(膀胱·耳神門·尿道)	
뇨체(尿閉)	신·방광·교감신경·외생식기·대뇌피질(腎·膀胱·交感神經·外生殖器·大腦皮質)	
유뇨증	방광·후두·신(膀胱·後頭·腎)	뇌점(腦點)
방광염	방광·신·교감신경·후두·부신(膀胱·腎·交感神經·後頭·副腎)	
신우신염	신·방광·교감신경·간·내분비·부신(腎·膀胱·交感神經·肝·內分泌·副腎)	비(脾)
급성 신염	신·방광·교감신경·간·내분비·부신(腎·膀胱·交感神經·肝·內分泌·副腎)	비(脾)
음위(陰痿)	내생식기·외생식기·내분비·신(內生殖器·外生殖器·內分泌·腎)	
고환염	내생식기·내분비·이신문·부신·외생식기(內生殖器·內分泌·耳神門·副腎·外生殖器)	
조루	내생식기·외생식기·내분비·이신문(內生殖器·外生殖器·內分泌·耳神門)	
전립선염	정각·방광·내분비·부신·골반강(膀胱·膀胱·內分泌·副腎·骨盤腔)	
유뇨(遺尿)	방광·요도·대뇌피질·족·간(膀胱·尿道·大腦皮質·脚·肝)	

(6) 내분비계통

병증	취혈
요선증식증(乳腺增殖症)	내분비·뇌점·흉(內分泌·腦點·胸)
요선낭종(乳腺囊腫)	흉·내분비·후두·부신(胸·內分泌·後頭·副腎)
내분비장애	내분비·뇌점·대뇌피질·신·내생식기(內分泌·腦點·大腦皮質·腎·內生殖器)

(7) 전경성 질병

병증	주혈(主穴)	비유혈(備用穴)
이하선염	대주점·내분비·면협·대뇌피질(對珠尖·內分泌·面頰·大腦皮質)	
수두	폐·내분비·부신·후두·이신문(肺·內分泌·副腎·後頭·耳神門)	
학질(疟疾)	대뇌피질·내분비·부신·간·비(大腦皮質·內分泌·副腎·肝·脾)	
급만성 간염	간·교감신경·비·자와중·간맥(肝·交感神經·脾·角尾中·肝脈)	췌당·내분비(胰腺·內分泌)

(8) 외과 질환

병증	주혈(主穴)
낙침(落枕)	장주·경·이신문·외생식기(腸梢·頸·耳神門·外生殖器)
견관절주위염	견·이신문·해골·부신(肩·耳神門·髓骨·副腎)
요선염	흉·내분비·부신(胸·內分泌·副腎)
담도회충증	췌당·교감신경·간·상어지장(胰腺·交感神經·肝·十二指腸)
탈항(脫腸)	직장·폐·대장·비(直腸·肺·大腸·脾)
내 , 외치(內 , 外痔)	직장·대장·대뇌피질·비·부신(直腸·大腸·大腦皮質·脾·副腎)
탈항	직장·대장·대뇌피질·비(直腸·大腸·大腦皮質·脾)
동상(12.5도)	상용부위·후두·비·부신·폐(相應部位·後頭·脾·副腎·肺)
종기 , 괴저(壞疽) , 옹(癰)	상용부위·이신문·후두·부신(相應部位·耳神門·後頭·副腎)
골절동통	상용부위·이신문·신·대뇌피질·부신(相應部位·耳神門·腎·大腦皮質·副腎)
염좌 , 접상(挫傷)	상용부위·이신문·대뇌피질(相應部位·耳神門·大腦皮質)

(9) 산부인과 질병

병증	주혈(主穴)	비유혈(備用穴)
생리통	내생식기·내분비·교감신경·신(內生殖器·內分泌·交感神經·腎)	
백대과다(白帶過多)	내생식기·내분비·골반강(內生殖器·內分泌·骨盤腔)	
월경부조(月經不調)	내생식기·내분비·골반·간·신(內生殖器·內分泌·骨盤腔·肝·腎)	
폐경	내생식기·내분비·골반·심·간(內生殖器·內分泌·骨盤腔·肝·心)	
자궁내막염	내생식기·골반·강·내분비·폐·외생식기(內生殖器·骨盤腔·內分泌·肺·外生殖器)	
폐쇄수포염(閉鎖囊炎)	내생식기·교감신경·이신문·대뇌피질·비(內生殖器·交感神經·耳神門·大腦皮質·脾)	
자궁파수	내생식기·대뇌피질·교감신경·외생식기(內生殖器·大腦皮質·交感神經·外生殖器)	
기능성 자궁출혈	내생식기·뇌점·내분비·간·비·신·폐(內生殖器·腦點·內分泌·肝·脾·腎·肺)	
음부소양증	외생식기(陰戶)·이신문·폐·내분비·후두(外生殖器(陰戶)·耳神門·肺·內分泌·後頭)	부신(腎俞)

(10) 오관과 질환

병증	주혈(主穴)	비유혈(備用穴)
자체혈미(睫微)	후두·위·내이·이신문·간양·대뇌피질(後頭·胃·內耳·耳神門·肝陽·大腦皮質)	
중이염	신·내이·내분비·후두·외이(腎·內耳·內分泌·後頭·外耳)	
이명	신·후두·내이·외이(腎·後頭·內耳·外耳)	
청력 감퇴	신·후두·내이·외이·부신(腎·後頭·內耳·外耳·副腎)	
비출혈(鼻出血)	내비·부신·폐·비(鼻·副腎·肺·脾)	이하(耳尖)(出血)
과민성(allergy)비염	내비·부신·폐·내분비·폐(鼻·副腎·肺·內分泌·肺)	
성홍사열(猩紅熱)	인후·이신문·심·폐·내분비(咽喉·耳神門·心·肺·內分泌)	
만성인후염(慢性咽炎)	인후·내분비·폐·부신(咽喉·內分泌·肺·副腎)	
만성후염(慢性喉炎)	인후·심·내분비·폐·기관(咽喉·心·內分泌·肺·氣管)	
급성 편도선염	편도선·인후·이첨방혈(扁桃腺·咽喉·耳尖放血)	
편도선절제후증	편도선·인후·이신문(扁桃腺·咽喉·耳神門)	
내이현훈증(內耳眩暈症)	신·이신문·후두·내이·대뇌피질(腎·耳神門·後頭·內耳·大腦皮質)	위·간맥(胃·肝脈)

(11) 구강과 질병

병증	취혈
아구창(鵝口瘡)	구·내분비·부신·후두·폐(口·內分泌·副腎·後頭·肺)
구강궤양	구·내분비·이신문·심·폐(口·內分泌·耳神門·心·肺)
치통	요·이신문·수·간(腰·耳神門·手·肝陽)
솔의 이완등요(強縮動搖)	신·양·후두(腎·陽·後頭)
치주위염(齒周炎)	요·구·부신·신(腰·口·副腎·腎)
설염(舌炎)	요·구·내분비·신·폐(舌·口·內分泌·腎·肺)

(12) 안과 질병

병증	취혈
맥립종(麥粒腫)	안·간·비(眼·肝·脾)
급성 결막염	안·간·폐(眼·肝·肺)
포진성 결막염(疱疹性 結膜炎)	안·간·부신·폐(眼·肝·副腎·肺)
천공성 안염(穿孔性 眼炎)	신·간·안·이신문(腎·肝·眼·耳神門)
야맹	신·목2·간·후두(腎·目2·眼·後頭)
복시	신·간·목2·안(腎·肝·目2·眼)
난시	신·간·목2·후두(腎·肝·目2·後頭)
근시	신·간·목2·안(腎·肝·目2·眼)
만성 녹내장	신·간·목1·목·안(腎·肝·目1·目·眼)

(13) 피부과 질병

병증	취혈
대상포진	상용부위(점자)·폐·후두·내분비·부신(相應部位(點刺)·肺·後頭·內分泌·副腎)
피부소양증	이신문·폐·후두·내분비·부신·대장·점(耳神門·肺·後頭·內分泌·副腎·對珠尖)
신경성 피부염	상용부위(점자)·폐·후두·부신(相應部位(點刺)·肺·後頭·副腎)
과민성 피부염	폐·내분비·부신·상용부위(점자)(肺·內分泌·副腎·相應部位(點刺))
반독(斑毒)(원형탈모증)	상용부위(점자)·신·폐·내분비(相應部位(點刺)·腎·肺·內分泌)
탈모	신·폐·내분비·후두(腎·肺·內分泌·後頭)
지루성 습진	폐·내분비·비·후두·부신·신(肺·內分泌·後頭·脾·腎)
주사비(酒齄鼻)(딸기코)	외비(점자)·폐·내분비·부신·코(鼻(點刺)·肺·內分泌·副腎)
좌창(痤瘡)(여드름)	폐·내분비·내생식기·면협(점자)(肺·內分泌·內生殖器·面頰(點刺))
습진	폐·부신·후두·대장·상용부위(肺·副腎·後頭·大腸·相應部位)

(14) 기타 치료

병증	취혈
감안	폐·간·내비·이신문·내분비(肺·肝·鼻·耳神門·內分泌)
감주	후두·대뇌피질·족·간맥(後頭·大腦皮質·脚·肝脈)
비만	비·위·내분비·좌뢰(脾·胃·內分泌·下肋)

두정요법(頭鍼療法)

1) 조씨두침(趙氏頭鍼)

(1) 표준선

① 전후정중선(시상선(前後正中線(矢狀線))	영미간(眉間點의) 중점에서 두정(頭頂)을 지나 바깥뒤통수융기(external occipital protuberance) 정점하연(頂點下緣)을 잇는 연결선
② 대후두선(미정선)(腹後頭線(眉梳線))	미(眉)의 중점상연(中點上緣)에서 측두부의 반각(髮角)까지(이전(耳前)의 반(半)과 미(眉)의 연결선이 교차되는 부분의 말제(末梢))을 지나 바깥뒤통수 융기를 잇는 연결선

(2) 자극구(刺激區)

조씨두침자극구(趙氏頭鍼刺激區)의 종류와 주치병증

명칭		정위		주치병증
운동구(運動區)	좌지구간 운동구(下肢 運動 運動區)	전후정중선의 중점에서 후방으로 5mm(동신촌(同身寸)으로 1/4寸) 부위를 운동구 상점 , 미점선과 반각점 개선(髮角點 開設)의 교점을 운동구 하점으로 하고, 이 상점과 하점을 이은 선분(線分)이 운동구(運動區)이다.	운동구의 상부 1/5	대측의 마지반신
	상지운동구(上肢運動區)		운동구의 중간 2/5	대측의 상지반신
	안면운동구(顔面運動區)		운동구의 하부 2/5	대측의 중추성 안면신경반신, 운동성실어 , 요연증 , 말음장애
감각구(感覺區)	좌지구간감각구(下肢 感覺 感覺區)	운동구에서 후방으로 1.5cm(동신촌(同身寸)으로 3/4 寸) 평행 이동한 선분이 감각구(感覺區)이다.	감각구의 상부 1/5	대측 요각통 , 마목, 감각이상 , 후두부 및 경항부의 동통 , 두중
	상지감각구(上肢感覺區)		감각구의 중부 2/5	대측 상지통 , 마목, 감각이상
	안면감각구(顔面感覺區)		감각구의 하부 2/5	대측면부마목 , 면두통 , 상지신경통 , 섭유전질증(攝鞣顫症)(조)
	감각구에 내장구(內臟區)(흉강구 , 위구 , 생식기(胸腔區 , 胃區 , 生殖區)를 배합하면 두정마침(頭鍼療法)에 사용할수 있다.			
무도전전제어구(舞蹈震顫制御區)		운동구의 전방으로 1.5cm 평면 이동한 곳이다.		소아도병 , Parkisons disease
혈관서축구(血管舒縮區)		무도전전제어구의 전방으로 1.5cm 평면 이동한 곳이다.		피부성 부종(부종의 경계가 선명치 않음) 上 1/2 부위 , 대측하지 피증상(皮膚性) 부종측 1/2 부위 , 대측상지 피증상 부종(側無上肢 皮膚性 浮腫)
훈청구(暈聽區)		이첨직상(耳尖直上) 1. 5cm에서 전후 각 2cm 부위를 그은 평직선(平直線)으로 길이는 4cm이다. 후반부 2cm 길이의 영역은 연이3구(眞聽3區)의 후반부와 중첩된다.		이명 , 현훈 , Meniere's Syndrome
연이삼구(眞聽三區)		이첨직상(耳尖直上) 1.5cm에서 후방으로 4cm이다. 전반부 2cm 길이의 영역은 훈청구(暈聽區)의 후반부와 중첩된다.		감각성 실어증
연이이구(眞聽二區)		두정결점(頭頂結節) 후좌방 2cm 에서 정중선과 평행으로 그은 3cm 의 직선 이다.		명명성(命名性) 실어증
실행구(運動子(失行區)(運用區))		두정결점(頭頂結節)을 기점으로 좌 • 전 • 후로 각 40° 의 각도로 그린 3개의 직선으로 각각 길이는 3cm 이다.		실행증(失行症)
족운동감각구(足運動感覺區)		전후정중선의 양측 1cm으로 감각구 상점에서 후방 1cm , 다시 양방 각 1cm되는 점에서 전방으로 전후 정중선과 평행하게 그은 3cm 의 직선이다.		대측각 및 좌지동통 , 마목 , 탄탄 , 급성요손상(急性 腰損傷) , 야뇨 , 자궁탈수
시구(視區)		바깥뒤통수융기의 옆으로 1cm 평행 상방하여 정중선과 평행이 되는 4cm 길이의 직선이다.		피증성 시력장애(皮膚性 視力障害)

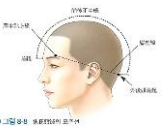

■ 그림 8-9 두정요법의 표준선

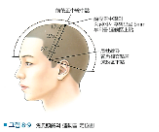

■ 그림 8-9 자극구(刺激區) 및 그 명칭

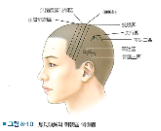

■ 그림 8-10 두정요법의 주치병증 이해

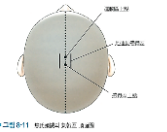

■ 그림 8-11 두정요법의 요점도 표준도

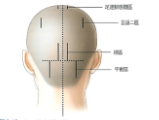

■ 그림 8-12 표준요법의 위치도 응용도

평정구(平衡區)	배꼽위통수용기의 옆으로 3.5cm 평행 하향하여 정중선과 평행이 되는 4cm 길이의 직선이다.	소뇌질환으로 인한 평형장애(平衡障碍)
위구(胃區)	동자직상(瞳子直上)의 전말제(前髮際)를 기점으로 전후정중선과 평행으로 상방으로 그은 2cm의 직선이다(말제가없는사람은 미간직상(眉間直上) 6cm가 말제점).	상복부 동통
흉강구(胸腔區)	전후정중선과 위구의 중간 , 전말제점(前髮際點)에서 전후로 각 2cm로 합 4cm 의 직선이다.	흉부불쾌감 , 천식 , 심계항진
생식구(生殖區)	위구의어(胃區外側) , 전후정중선과 평행으로 위구(胃區)와 흉강구(胸腔區)의 거리만큼 떨어진 전말제점에서 상방으로 2cm 길이의 직선이다.	기능성 자궁출혈 , 죽은동 감각구를 배합하여 자궁탈출을 치료함
간담구(肝膽區)	위구(胃區)에서 하방으로 2cm 길이의 직선이다.	담상복(右上腹) 및 오계복부(右季肋部)의 동통 , 만성 간염에 일정한 치료효과가 있음
장구(腸區)	생식구(生殖區)에서 하방으로 2cm 길이의 직선이다.	하복부 동통

■ 그림 8-13 특효혈배치 및 해당요혈 위치표

2) 표준두침(標準頭鍼)
표준두침의 두피표준선 정위와 주치병증

	명칭	정위(定位)	주치병증
액구(腋區)	액중선(腋中線)(MS1)	액부정중선(腋部正中線) 말제내(發際內)에 있다. 發際로부터 위로0.5寸, 즉 神庭穴에서 하향하여 1寸 부위에 자침한다.	신지통(神志病) , 두 , 비 , 설, 인후병
	액방1선(腋旁1線)(MS2)	액부정중선 외측, 목내자직(項內脊直)을 배로보고 말제로부터 위로 0.5寸, 즉 미충맥(眉衝穴)에서 경(經)을 따라 아래를 향하여 1寸 부위에 자침한다.	폐 , 지기천(支氣喘) , 심장 등 상초병증
	액방2선(腋旁2線)(MS3)	액부액하(腋部腋下) 1선의 외측 , 등공을 배로 보고 , 말제로부터 위로 0.5寸 , 즉 두임경맥(頭臨泣穴)에서 경(經)을 따라 아래로 1寸 부위에 자침한다.	비 , 위 , 간 , 담 , 이(耳) 등 중초병증
	액방3선(腋旁3線)(MS4)	액부액하(腋部腋下) 1선의 외측 , 목외자직(項外脊直)을 배로 보고 두유혈(頭維穴) 내측으로부터 0.75寸 , 즉 천신혈(天神穴)과 두유혈(頭維穴) 사이 말제상 0.5寸 , 아래로 1寸 부위에 자침한다.	신 , 방광 , 생식계통 등 하초병증
정구(頂區)	정중선(頂中線)(MS5)	두부정중선에서 백회혈(百會穴)로부터 앞을 향하여 전정혈(前頂穴)에 이른다.	요퇴측병증 , 반한 , 임독(脈本) , 동통 및 피증상 다뇨 , 질환
	정섬전사선(頂蟾前斜線)(MS6)	두부측면에서 전정혈(前頂穴)로부터 시작하여 현리혈(懸厘穴)에서 끝난다.	전신(全身)을 5등분하여 上 1/5은 대측하지운동이상(반한 , 무력 등) , 中 2/5는 대측상지운동이상(반한 , 무력 등) , 下 2/5는 대측두면부 병증(중추성 면반(面瘢) , 운동성 실어)
	정섬후사선(頂蟾後斜線)(MS7)	두부측면에서 정섬전사선(頂蟾前斜線)의 후(後)에 위치하는데 정섬전사선과는 1촌 떨어져 있다. 즉 백회혈(百會穴)로부터 곡빈혈(曲鬢穴)에서 멈춘다.	전신을 5등분하여 , 上 1/5은 대측하지감각이상, 中 2/5는 대측상지감각이상 , 下 2/5는 대측두면부감각이상
	정방1선(頂旁1線)(MS8)	두정부에서 정방1선(頂旁1線)외측, 양 선의 거리는 0.75촌, 즉 통천혈(通天穴)로부터 경(經)을 따라 후방으로 1.5촌 부위에 자침한다.	요퇴병증(반한 , 임독(脈本), 동통)
	정방2선(頂旁2線)(MS9)	두면부에서 , 정중선(正中線)의 외측 , 양측간의 거리는 1.5촌 , 즉 정영혈(正營穴)로부터 시작하여 경(經)을 따라 후방으로 1.5촌부위에 자침한다.	비(鼻) , 간 , 수병증(手病證)(임독, 동통 , 반한 등)
삼구(顳區)	삼전선(顳前線)(MS10)	두부측면에서 삼전양혈제내(顳前兩髮際內) , 즉 양원혈(懸厘穴)에서 시작하여 현리혈(懸厘穴)에서 멈춘다.	편두통 , 운동성실어 , 말조성 안면신경마비 및 구강질환
	삼후선(顳後線)(MS11)	두부측면에서 삼부 이첨직상방(顳部 耳尖直上方) , 즉 솔곡혈(率谷穴)부터 곡빈혈(曲鬢穴)에서 멈춘다.	편두통, 현훈 , 이통 , 이명 등
침구(枕區)	침상정중선(枕上正中線)(MS12)	침부(枕部)에서 침상조롱상방중(枕外粗隆上方正中)의 수직선 , 즉 강간혈(強間穴)로부터 시작하여 뇌호혈(腦戶穴)에서 멈춘다.	안면, 요척통 등 질병
	침상방선(枕上旁線)(MS13)	침부(枕部)에서 침상정중선(枕上正中線)과 0.5촌 떨어져 평행하다.	피증상 시력장애 , 백내장 , 근시 등 안병 및 측선(側線) , 요근노상(腰筋勞傷)
	침하방선(枕下旁線)(MS14)	침부(枕部)에서 침하조롱하방양측(枕外粗隆下方兩側) 2.6촌의 수직선 , 목침혈(玉枕穴)로부터 시작하여 천주혈(天柱穴)에서 멈춘다.	소뇌질병이 있으키는 평형장애 , 후두통 등 질병

각종 질환의 두침요법

중풍	조비두침 : 대측운동구•감각구•족운동감각구 표준두침 : 액중선 , 액방1선(우)•정중선•정섬전사선
가성구마비(假性球麻痺)	조비두침 : 운동구파 2/5(안이얼구) • 양측평형구 • 시구 • 대측감각구 • 콘힌(崑崑)하면 대측운동구
뇌동맥경화	조비두침 : 감각구•운동구•족운동감각구•무도진전제어구•운동구•언어구 표준두침 : 액중선•정중선
진전마비	조비두침 : 양측무도진전제어구 표준두침 : 정섬전사선중 1/3 위주
소무도병(小舞蹈病)	조비두침 : 양측무도진전제어구•운동구•평형구•족운동감각구 표준두침: 정중선 위주
전간	조비두침 : 양측족운동감각구•흉강구•운동구•운형구•무도진전제어구 표준두침 : 액중선•정중선•정방1선•정방2선•정상정중선
두통	조비두침 : 전두통대측감각구적2/3 •후두통대측감각구상1/5 표준두침 : 삼후선 , 액방2선•정섬전사선의2/5(양측)•정중선
상지신경통	조비두침 : 대측감각구적2/5 표준두침 : 삼전선(환측)
녹간신경통	조비두침 : 대측흉강구•구간감각구
안면신경마비	조비두침 : 감각구적2/5 표준두침 : 삼전선 • 정섬전사선의 2/5(모두 환측)
중증근무력증	조비두침 : 운동구•시구•족운동감각구 표준두침 : 정섬전사선•정상정중선•정중선•정방2선
신경쇠약	조비두침 : 감각구상1/5 •운형구•족운동감각구•흉강구 표준두침 : 액중선•액방1선(우측)•정중선
고혈압	조비두침 : 양측혈전서혈구 표준두침 : 정중선 위주 • 액중선 • 삼후선(양측) • 액방2선(좌) • 액방 1 선(우) • 정섬후사선중 1/3(양측)
견관절주위염	조비두침 : 운동구중2/5 •감각구중2/5 표준두침 : 정섬전사선중2/5
Tennis elbow	조비두침 : 운동구중2/5 •감각구중2/5 표준두침 : 정섬전•삼후사선중2/5(대측)
완관절염좌	조비두침 : 감각구중2/5(대측) 표준두침 : 정섬후사선중2/5(대측)
요추간판탈출증	조비두침 : 대측감각구상1/5 •족운동감각구 표준두침 : 정중선•정방1선•정상정중선
족근통(足跟痛)	조비두침 : 족운동감각구 • 감각구상 1/5, 모두 대측

면침요법(面鍼療法) **면혈(面穴)의 부위, 취혈법, 주치**

구분	혈명	부위 및 취혈법	주치
액구(腋區)	수면(睡眠)(단혈)	미미정중부 , 미간과 천말제 연결선 , 상에서 하로 1/3처	두통, 두훈
	인후(咽喉)(단혈)	수면점(睡眠)과 폐점(肺點) 연결선의 중점	인후증증
	폐(肺)(단혈)	양목 눈썹 내측 끝 연결선의 중점(인당혈)(印堂穴)	해수 , 흉悶
비구(鼻區)	심(心)(단혈)	목내자(項內脊) 연결선의 중점(산근혈)(山根穴)	심계 , 심悶
	간(肝)(단혈)	코의 정중선과 양관골(兩顴骨) 연결선 교차점 (심점과 비점의 중점)	양협등증 , 흉悶
	비(脾)(단혈)	비점(鼻尖)의 상방 , 비단준두(鼻端準頭)의 상면 정중처(소로혈)(素髎穴)	식소(食少) , 남뇌(腦耍)
	담(膽)(양혈)	간점의 양방 , 목내자(項內脊) 직각	오심 , 구토
	위(胃)(양혈)	비점의 양방, 담점 직각	위통
안구(眼區)	음유(陰乳)(양혈)	목내자(項內脊)에서 약간 상방 , 비랑골외연(鼻梁骨外緣)의 요혈한곳(陰乳穴)	유소(乳少)
구구(口區)	자궁양권(子宮陽眷)(단혈)	인중구(人中溝) 상, 인중구 상에서 하로 1 /3처(인중혈)(人中穴)	생리통
	고리(股裏)(양혈)	구각방(口角傍) 5촌 , 상각선(上下唇)이 들어맞는 부위(지창혈)(地倉穴)	고내측통(股內側痛)
이구(耳區)	배(腎)(양혈)	이주(耳珠)의 전방 , 이주 내측과 약관절 사이(청궁혈)(聽宮穴)	요배동통
관구(腕區)	소장(小腸)(양혈)	관골의 내측연 , 간 • 담점과 동일선상	설사
	대장(大腸)(양혈)	목외자(項外脊)의 직하방 , 관골(顴骨)의 하연처(권료혈)(顴髎穴)	변비 , 복통 , 설사
	간(肝)(양혈)	목외자(項外脊)의 직하방 , 관골(顴骨)의 상연처	간비동통 , 궐산불리
	비(脾)(양혈)	관골(顴骨) 후상방 , 간점(肝點)의 후방 , 관골궁(顴骨弓)의 상연처(소연혈)	간비증증
	수(手)(양혈)	관골(顴骨) 후하방, 비점(脾點)의 하방 , 관골궁(顴骨弓)의 하연처(수연혈)	수종(手腫)과 수통(手痛)
협구(頰區)	고(股)(양혈)	이수(耳垂)의 하약각(下顎角) 연결선 , 상에서 하로 1/3처	대퇴요상(大腿掛痛)
	슬(膝)(양혈)	이수(耳垂)와 하약각(下顎角) 연결선 , 하에서 상으로 1/3처	슬관증증(膝關節痛)
	슬빈(膝臏)(양혈)	하약각(下顎角) 상방의 오목한 곳 (頰窩穴)	슬관절손상(膝關節損傷)
	와(踝)(양혈)	하약각(下顎角)의 전방 , 하악골(下顎骨)의 상연(上연)	과관절늑상 , 비장근경련(脾關節掛痛 , 脾臟筋痙攣)
	족(足)(양혈)	경점(頸點)의 전방 , 목외자(項外脊)의 직하방 , 하악골의 상연처	족부증증(足腫痛)
	신(腎)(양혈)	비익(鼻翼)을 통하는 수평선과 재양혈을 통하는 수직선의 교차점	뇨소 , 뇨통 , 번뇨(煩少 , 煩痛 , 煩尿)
	제(臍)(양혈)	신점(腎點)의 하방 약 2푼(寸)처	복통

면침마취(面鍼痲醉)의 취혈 장고표

수술명칭	초치	配치
위자(胃)전적출술	폐•심•위	비
담낭적출술	폐•심•담	간
충수절제술	폐•심•대장	위 혹은 제(腎)
자궁 혹은 나팔관수술	폐•심•자궁 혹은 신	위 혹은 제(腎)
서혜(鼠蹊) 헤르니아 정복술	폐•심•소장•제	고리(股裏)
대퇴골경부골折각전정술	폐•심•고리(股裏) 선	담

각종 질환의 면침요법

병증	치료혈
위하수	비•위•간•담
요증부종	음유(陰乳)
두통	수면(睡眠)•간•신
인후증통	인후
협통	간•담
생리통	방광•자궁
이통	위
복통	대장•소장•제(臍)
요배통	배(腎)•신(腎)
견비증	견(肩)•비(脾)
슬관증(膝關痛)	슬(膝)•슬빈(膝臏)

비침요법(鼻鍼療法) **비혈(鼻穴)의 부위**

선	혈명	부위
제1 선 : 전액(前額)에서 인중단(人中上端)까지 총 9꼬	두(头)면(眠)(鼻頭)	미미의 정중부 , 미간과 천말제 중점 연결선 , 상에서 하로 1/3처(면점의 수면(睡眠)과 일치)
	인후(咽喉)	두면점과 폐점 사이 , 미간과 천말제의 중점 연결선, 하에서 상으로 1/3처
	폐(肺)	양미간중점(兩眉間中點)(인당혈)(印堂穴)
	심(心)	조우점 내면지(內面角)
	간(肝)	비량골(鼻梁骨) 최고점의 좌방, 관골(顴骨)을 통하는 수평선과 비부정중선과의 교점
	비(脾)	비단준두(鼻端準頭)의 상면 , 정중선상
	신(腎)	비점(鼻尖)(鼻)
	전음(前陰) 외생식기	비중격점단이 끝나는 곳 , 인중혈의 상방
	고환•난소(睾丸•卵巢)	비점단(鼻尖端)에 있는 신점의 양측
제 2선 : 안각(眼角)의 좌 , 비량골(鼻梁骨)의 양측을 바탕 따라 비익하단(鼻翼下端)에 끝나는 곳까지 총 5꼬	심(心)	간점의 외측 , 내안각(內眼角)의 직하처
	위(胃)	비점의 외측 , 담점의 직하처
	소장(小腸)	비익(鼻翼)의 상에서 1/3처 , 위점의 직하처
	대장(大腸)	비익(鼻翼)의 정중 , 소장점의 직하처
	방광(膀胱)	비익(鼻翼)에 끝나는 곳, 대장점의 직하처
제 3선 : 미(眉)의 내측 , 제2선의 외측을 따라 비익(鼻翼)에 끝나는 곳까지 총 9꼬	미(眉)	미륜골(眉棱骨)의 좌 , 안와의 상
	요(尿)	정명혈(睛明穴)의 상방
	정맥(靜脈)	정명혈(睛明穴)의 좌방
	요직(腰直)	요점의 외측 , 정맥점의 외좌방
	상지(上肢)	위점의 외측 , 요직점의 외좌방
	고고(膕股)	비익(鼻翼) 상부와 수평인 외측 , 상지혈(上肢穴)의 외좌방
	슬관(膝關)	비익(鼻翼) 정중의 외측 , 고고점(膕股點)의 좌방
	족지(足趾)	비익(鼻翼) 하부와수평인 외측 , 슬관점(膕關點)의 좌방

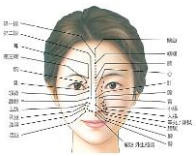

각종 질환의 비침요법

병증	치료혈
기관지염	폐•음•인후점
급 • 만성 위염	위•간•비점
두통	심•두면
신경쇠약	심•간•두면
고혈압	심•간점
천증	간•심•신점
충수염	소장•대장점

요통	요척•신•방광점
생리통	난소•천중•간•신점
산후 유즙부족	유•간•난소•위점
양위	천료•고환•요•신점
유뇨	요•신•방광•천중

인중침요법(人中鍼療法)

인중점(人中穴) 9개 혈의 주치

명칭	주치
두면(頭面)	두면, 로뇌(腦鬧) 병변의 급성기, 순마증(痲痲痲), 순풍(痲痲), 순운증(痲痲痲), 아동(兒童), 아간증(夜驚兒), 경간증(驚痲), 상풍정에 의한 제증(痲痲)을 다룸
두항(頭項)	두면항배등통, 연면신경마비, 중풍, 감중풍 등
상초(上焦)1	심폐(上焦)에서 흉복, 비(脾), 주(肘), 한부병변과 두부진찬
상초(上焦)2	흉협, 위완창통, 요옹(痲腫) 등의 흉부, 상복부 병변
요제(腰臍)	급성요부염좌, 해장병, 담도회충 등의 중초비위병변과 요척동통 등
하초상(下焦上)	간신(하초)와 요척 동통에 관한 모든 병변
하초하(下焦下)	간신질환 , 노저류, 서혜부에서 슬(膝)까지 등의 병변
고슬(股膝)	양하지와 슬부동통 및 열증(熱證)
고관(股關)	고슬(股膝)의 주치와 동일하며 , 비통(痲痲)과 비건(痲筋) 등도 치료

■ 그림 8-21 人中穴(인중)

인중점 상 • 중 • 하 상부혈

명칭	주치
상부 三穴	하초지(脚)의 모든 병(간신 , 자궁 , 방광 등 기관의 병변을 포괄)
중부 三穴	중초의 모든 병(비, 위, 요척 등의 병변을 포괄)
하부 三穴	상초지(脚)의 모든 병(두면 , 경항, 흉복, 척 , 비 , 심, 폐 등의 병변을 포괄)
모든 상부 九穴	두면 질환을 치료할 수 있다. 그 가운데 하부 三穴 이 특효

각종 질환의 인중침요법

명칭	주치
두통	두면 , 두항 , 상초상(頭面 , 頭項 , 上焦上)
비통(痲痲)	고관(股關)
항배통(項背痲痲)	두면 , 두항(頭面 , 頭項)
중풍	두면 , 두항(頭面 , 頭項)
광증	상초상 , 상초하(上焦上 , 上焦下)
복통	상초하 , 요제(上焦下 , 腰臍)
상지통	상초상(上焦上)
요통	요제 , 하초상(腰臍 , 下焦上)
소변불리	하초상 , 하초하(下焦上 , 下焦下)
하지통	고슬 , 고관(股膝 , 股關)

설침요법

혈명 , 혈위 및 주치법

구분	혈명	혈위	주치증
설면(舌面)	정(心)	설첨부(舌尖部)에 위치	심경 질병
	폐(肺)	설혈위 양방 0.3寸에 위치	폐경 질병
	위(胃)	설면(舌面) 중앙 , 설혈 후방 1寸에 위치	위경 질병
	비(脾)	위혈 양방 0.4寸에 위치	비경 질병
	담(膽)	위혈 양방 0.8寸에 위치	담경 질병
	간(肝)	담혈 후방 0.5寸에 위치	간경 질병
	소장(小腸)	위혈 후방 0.3寸에 위치	소장경 질병
	방광(膀胱)	소장혈 후방 0.3寸에 위치	방광경 질병
	신(腎)	방광혈 양방 0.4寸에 위치	신경 질병
	대장(大腸)	방광혈 후방 0.2寸에 위치	대장경 질병
	료혈(膠穴)	대장혈 후방 0.2寸에 위치	전후음(前後陰) 질병
	위전(胃倉)	설면 중앙 , 위 전방 0.2寸에 위치	소갈 , 설감(舌痲) 등
	상지(上脂)	배혈과 상조선의 사이, 배혈에 조금 가까운 부위 , 설변연에 위치	상지병
	하지(下脂)	용혈 양방 1寸 , 설근 변연에 위치	하탄(舌痲)
	상초(三焦)	하천혈(痲痲穴)에서 임맥선(상초선)을 긋고 성첨부분까지를 통정 상초혈, 소장혈을 통과하는 이동선(중초선)을 그어서 설첨선과의 사이를 중초혈 , 대장혈을 통과하는 상동선(하초선)을 긋고 소장혈과의 사이를 하초혈	상 , 중 , 하초 상혈을 분별하여 상, 중 , 하초의 각 상응 질병
설치(舌齒)	맥(脈)	혀를 위로 말아서 상문치(上門齒)에 대고 , 설첨에서 바로 아래 0.3寸이 바로 맥혈	두통 , 현훈
	폭(暴)	맥혈사방(脈穴8穴)으로 아래 0.3寸에 위치	폭작증통(暴凾痛痲)
	비(鼻)	설변연과 설하장맥의 사이에 위치 폭혈적 0.2寸	배색, 비연
	이(耳)	비혈에서 사선으로 아래 0.2寸에 위치	이명 , 이롱
설치(舌齒)	외(喔喔)	이혈 바로 아래 0.2寸에 위치	언표증통
	개(蓋痲)	혀를 감아서 보면 , 설하에 중앙계대상(中系系帶上)에 위치	함개작강변 , 소갈
	금진•옥액(金津•玉液)	설첨에서 뒤를 향하여 감아서 상하문치(上下門齒)로 찌여금 혀를 고정하고, 설하계대(舌下系帶)의 양측정맥상에 위치하여 좌는 금진 , 우는 옥액라고 칭함	구창, 설염, 후비 , 구토 , 후갈
	정(舌柱)	혀를 위로 말고 , 설하의 근육이 가동같은 곳에 위치	중설 , 설종
	유구(中樞)	혀를 위로 말고 , 설치(舌齒)와 치간(齒間)의 교차점에 위치	설조(舌痲), 중풍설강불어

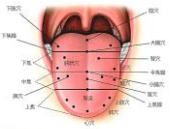

■ 그림 8-22 설침(舌鍼)

■ 그림 8-23 舌鍼穴(설)

각종 질환의 설침요법

명칭	치료혈
소갈	하천,폐천
전후음질환	료혈 , 신혈
상지동통	상지혈
탄탄(痲痲)	상지혈 , 하지혈
설강(痲痲)	하천 , 중구 , 금진•옥액
두통, 현훈	맥혈
구창(口痲)	금진•옥액,상주
구토	폐천 , 금진•옥액
언후	금진•옥액

수침요법

수혈의 부위와 주치

부위	혈명	위치	주치
수배부(手背部)	요양점(腰陽點)	수배의 수관절 황문의 중점	각종 질환에 의한 혈압저하
	요척점(腰脊點)	수배의 수관절 황문의 전방 1.5寸 ,제2지의 지신근건(指伸腱腱) 요측과 제4지의 지신근건 척측의 2개소.	요부대통, 요부염좌
	과점(踝點)	대지(大指)요측 , 중수지관절의 척배곡제	족관절통
	슬점(膝點)	대지(大指)요측 , 지절간관절의 척배곡제	슬통 , 로사 , 견간
	안점(眼點)	대지(大指)척측 , 지절간관절의 척배곡제	안통 , 안질환
	간점(肝點)	식지(食指)요측 , 중수지절관절의 척배곡제	견통
	전두점(前頭點)	식지(食指)요측 , 제 1 지절간관절의 척배곡제	전두통 , 위경련 , 급성 위장염 , 급성 단순성 췌수 염 , 슬관절통
	두정점(頭頂點)	중지(中指)요측 , 제 1 지절간관절의 척배곡제	신경성 두통 , 두정통
	편두점(偏頭點)	사지(四指)척측 , 제 1 지절간관절의 척배곡제	편두통 , 흉협통 , 간비구통(肝脾痛痲) , 담석산통
	애역점(哀逆點)	수배 , 중지의 제2지절간관절의 횡문중점	애역
	제갈점(諸葛點)	수배 , 중지요측의 접합부	말갈 , 안질(眼疾)
	요요점(腰腰點)	소지(小指)요측 , 제 1 지절간관절의 척배곡제	천요부의 동통
	후두점(後頭點)	소지(小指)척측 , 제 1 지절간관절의 척배곡제	후두통, 급성편도염 , 비통(痲痲), 현통 , 애역
	척주점(脊柱點)	소지(小指)척측 , 중수지절관절의 척배곡제	급성국간인대염좌 , 추간판 hernia, 수술후의 요통 , 미골통, 이명, 비색
	좌골신경점(坐骨神經點)	수배 , 약지중수지절관절의 척측연	좌골신경통, 고관절 및 둔부의 동통
	인후점(咽喉點)	수배 , 중지중수지절관절의 척측연	급성편도염 , 인후염, 상자신경통 , 치통
	경항점(頸項點)	수배 , 제2지중수지절관절의 척측연	낭창 , 경항부염좌
	설사점(泄瀉點)	수배 , 제3 • 4지의 중수지절관절 사이 , 상 1寸	파리 (설사)
수장부(手掌部)	복강점(腹腔點)	제 1 중수골과 원근절의 경합지 , 약지간(無名間)의 요측연	학질
	변도점(便道點)(폐점(肺點))	수장면 , 제 1 중수골의 척측중점	변도선염 , 투두염
	췌전점(膵膵點)	수장면 , 식지중수지절관절의 척측	기관지염 , 기관지천식, 신경성두통
	소장소화불량점	수장면 , 중지의 제 1 지절간관절중앙의 중점	소아의 소화불량
	구급점(救急點)	중지첨 , 조갑연에서 약 2분 보위	혼수의 구급
	치통점(齒痛點)	수장면 , 제3 • 4중수골 사이 , 중수지절관절중앙에서 후방 약 1寸	치통
	마뇨점(痲痲點)	수장면 , 소지 제2지절간관절횡문의 중점	마뇨증 , 빈뇨
	전경점(鎭痙點)	수장측 , 대소지제3 고관지의 중점	고경로 안한 경경(鎭痙)
	위장점(胃腸點)	노궁혈과 대릉혈 사이 선의 중점	만성 위염 , 궤양병 , 소화불량 , 담도회충증
	족근(足跟)	위장점과 대릉혈 연결선의 중점지	족근통(足跟痛)
	요통(腰痛)	대지지관절장측횡문 요측 1/3지	요통, 요민, 녹간신경통
	복(腹)	장면 무지지관절횡문의 중점	비위불편 , 설사 , 복통
	소장(小腸)	장면 식지 제 1 지관절횡문의 중점	소화증수불량
	대장(大腸)	장면 식지 제 2 지관절횡문의 중점	설사 , 변비
	삼초(三焦)	장면 중지 제 1 지관절횡문의 중점	흉복과 골반강 질병
	심(心)	장면 중지 제 2 지관절횡문의 중점	심통 , 신경쇠약 , 소아소화불량
	간(肝)	장면 무명지 제 1 지관절횡문의 중점	협륵동통 , 위완창통
	폐(肺)	장면 무명지 제 2 지관절횡문의 중점	해수 , 기천 , 흉민
	명문(命門)	장면 소지 제 1 지관절횡문의 중점	요통 , 유정, 양위
	호전점(琥珀穴)	장면 제4 • 5장지관절간	호전

■ 그림 8-24 수배부 수침혈(手鍼穴)(좌)

■ 그림 8-25 수장부 수침혈(手鍼穴)(우)

각종 질환의 수침요법

명증	치료혈
설사	대장점•소장점•설사점
변도선염, 급성 인후염	변도점•인후점
요통	요통점•경부
낭창	두정점•후두점•경항점
영좌상	두부는 좌골신경점과 요척점, 슬부와 과부는 전정점과과점 , 요배부는 척주점, 견부는 견점
호전	췌전점•췌점•호전점
콘상동맥경화증	심장•소장점
위통	위장점•전정점
두통	천정점•두정점•변도점•후두점
담상염 , 담석증 , 담도회충증	간점•위장점•담조점

족침요법

족침의 명칭 , 혈위 , 조작 , 주치

(1)족저부혈위(足底部穴位)

명칭	혈위	조작	주치
두면(頭面)	족근 후연에서 장중선을 따라 앞으로 1 寸	직자 0.3-0.5寸	감모, 두통, 아통(牙痛), 상전동염 , 비염
연면(鉛面)	족근 후연에서 장중선을 따라 앞으로 3寸	직자 0.3-0.5寸	불면 , 전광(癲狂) , 히스테리 , 신경쇠약 , 저혈압
흉(胸)	연면혈외1 寸	직자 0.5-0.8寸	흉통 , 흉민 , 녹간신경통
면(面)	연면혈내1 寸	직자 0.5-0.8寸	삼차신경통 , 면민(面痛), 면강(面痙)
상(心)	족근 후연에서 장중선을 따라 앞으로 3.5寸	직자 0.3-0.5寸	고혈압 , 심계 , 심통 , 연후증통 , 심경 , 심통 , 불면
폐(肺)	심혈외 1.5 寸 , 좌우각 1 穴	직자 0.3-0.5 寸 , 혹 사자 0.5-1寸	해수 , 기천, 흉통
양근3(腸根3)	족근 후연에서 장중선을 따라 앞으로 4寸 에서 내측으로 1.5寸	직자 0.5-0.8寸 , 혹 내과 •족과 방향을 향하여 사자 0.8 -1.2 寸	비 , 연 , 경 , 배부 및 식도의 상경단 종류(腸痙)에 대한 진통, 해수(咳痙)과 개선 작용
위(胃)	족근 후연에서 장중선을 따라 앞으로 5寸	직자 혹 사자 0.5-1 寸	위통 , 구토 , 소화불량 , 불면
간(肝)	위혈 내측 2寸	직자 혹 향후(向後)사자 0.5-1 寸	급만성 위염 , 담낭염 , 녹간신경통, 눈병
담(膽)	위혈 내측 1寸	상음(上陰)	상음(上陰)
비(脾)	위혈 외측 1寸	직자 혹 향내(向內)사자 0.5-1 寸	소화불량 , 설사 , 뇨폐 , 혈액병 , 불면
소장(小腸)	족근 후연에서 장중선을 따라 앞으로 5.5寸에서 좌우 각 1.5寸	직자 혹 사자 0.8-1.2 寸	복통 , 설사 , 장염 , 이질
양근1(腸根1)	족근 후연에서 장중선을 따라 앞으로 6寸에서 내측 2寸	직자 0.3-0.5 寸 , 혹 내후(內後)를 향하여 투자(透刺) 0.8-1.2 寸	식도 하단, 위 , 분문 등 부위의 종류(腸痙)에 대하여 진통과 증상 개선 작용
대장(大腸)	족근 후연에서 장중선을 따라 앞으로 6.5寸에서 내측 2寸	직자 0.8-1.0寸	복통 , 고통 , 설사, 이질
신(腎)	용천혈 내외 각 1.5寸	직자 혹 용천혈을 향하여 사자 0.8 -1.2 寸	두통, 현훈 , 전광 , 뇨폐 , 유뇨 , 요통
방광(膀胱)	족지근부(中趾根部) 후방 2寸, 족지장중선상	직자 혹 사자 0.8-1.2寸	뇨폐 , 유뇨, 요실금 등
자궁(장궁)(子宮(腸宮))	족지근부 후방 1.5寸 , 족지장중선상	직자 0.5-0.8寸	월경부조 , 생리통 , 대하, 뇨폐, 고환염
양근2(腸根2)	방광혈 내측 2.5寸	직자 혹 향후(向後)사자 0.8-1.2 寸	학(痙) 이학의 내장종류(內腸痙痙) 및 원프전이염에 대한 진통
좌골1(坐骨1)	족 4 지근부 후방 4 寸	직자 혹 향후(向後)사자 0.5-1 寸	좌골신경통 , 요통 , 담마진 , 견통
지통1(아통1)(齒痛1)(牙痛1)	족 5 지근부 후방 1 寸	직자 혹 향후(向後)사자 0.5-1 寸	치통
지통2(아통2)(齒痛2)(牙痛2)	족 1 지와 2 지간 후방 1 寸	직자 0.5-1寸	치통
유뇨(遺尿)	족 5 지의 제 1 지절운 중점	직자 혹 향후(向後)사자 0.3-0.5 寸	유뇨
지인(坐骨)	족 10지간 중점 , 좌우 모두 10개	직자 0.1-0.2寸	통증 , 족지중앙(足趾腫痙)과 동통 혹 임목(麻木) , 중풍 혼미 , 고열 , 두통

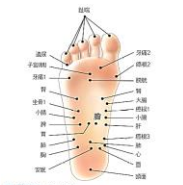

■ 그림 8-28 足部穴位圖

■ 그림 8-29 足背部穴位圖

(2) 족배부혈위(足背部穴位)

명칭	혈위	조작	주치
두통점(頭痛點)	족배 제2-4지지관절 내측 척배곡제	천자 0.1-0.2寸	두통
변도1(腸痙1)	족대지상(足大指上) , 장무지신근건 내측 , 척지관절처(跗趾關節處)	천자 0.2-0.3寸	급성 변도선염 , 유행성 이하선염 , 습진 , 담마진
변도2(腸痙2)	태충혈과 행간혈 연결선의 중점	직자 0.5-0.8寸	급성 변도선염, 유행성 이하선염
요통점(腰痛點)	제 1 척골소두(尺骨小頭) 외측 전방 오목한 곳	직자 0.5-0.8寸	급성 요부염좌, 요통
좌골2(坐骨2)	족배 , 족심중혈과 지오외혈 연결선의 중점	직자 0.5-0.8 寸 , 혹 족저부좌골(足底部坐骨)1 방향을 향하여 사자 1-1.5寸	좌골신경통
낭창(落枕)	족배 제3-4지 봉단 후 2寸지	직자 , 혹 사자 0.5-0.8寸	낭창

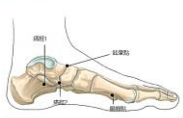

■ 그림 8-30 足內側穴位圖

■ 그림 8-31 足外側穴位圖

위장점(胃脘點)	족배 제2-3지 봉단 후 3寸처	직자 혹 상부를 향하여 사자 1- 1.5寸	급만성 위장염 , 위 및 십이지장궤양
심종점(心踵點)	족계혈 전 2.5 寸	직자 0.3-0.5寸	심통 , 심계 , 요전 , 갈모
요피점(腰陂點)	족계혈 전 0.5 寸 , 양반(陽反) 오목한곳 , 일족양릉(一足兩穫)	직자 0.8-1.2寸	요피통 , 하지구련동통

(3)족내측혈위(足內側穴位)

명칭	혈위	조작	주치
현운점(玄暈點)	족내측주상골돌기(足內側舟狀骨突起) 상방 오목한 곳	직자 0.3-0.5寸	현훈 , 두통 , 고혈압 , 이명선염 , 급성 편도선염
통곡1(痛穀1)	내踝(內踝) 가장 높은 곳으로부터 배로 아래 2寸처	직자 혹 사자 0.5-0.8 寸	기능성 자궁출혈 , 월경부조 , 생리통
통곡2(痛穀2)	족 내측 주상골조용픽(舟狀骨粗隆下) 후방 오목한 곳	직자 0.8-1寸	생리통 , 기능성 자궁출혈 등
천간점(崇泉點)	대백혈과 공손혈 연결선의 중점	직자 0.8-1.2寸	천간, 히스테리 , 신경쇠약

(4)족외측혈위(足外側穴位)

명칭	혈위	조작	주치
단(膽)	근륜혈 직상 1寸처	직자 0.8-1.2寸	좌골신경통 , 두통, 복통

족전 반사구(足反射區) 배열과 분포 규율

① 족지(足趾)	두부
② 족장전반부(足掌前半部)	흉부
③ 족장중부(足掌中部)	복부
④ 족근(足跟)	하복부, 골반강
⑤ 족내측(足內側)	인체 정중선, 족 척추
⑥ 족외측(足外側)	인체 외측, 간(肝), 슬(膝) 등
⑦ 족배(足背)	인체 정면, 족 비(鼻), 상양(上陽), 하양(下陽), 편도선, 항, 격, 녹골, 상체림프선, 하체림프선 등

각종 질환의 족정요법

병증	치료혈
두통	두부•신•두통점•현운점•근
불면	안면•신•위•비•전간점
현훈	신•간•현운점
중풍혼미	지단
안면신경마비	면•두면
삼차신경통	면•두면
편도선염	상•편도1과 2•현운점
목질(目眩)	간•두면
비염	두면
치통	치통1과 2
이선염	편도1과 2•현운점
고혈압	상•간•신•현운점
전간, 히스테리	안면•신•척간점
천간	천간점•간•신•안면
노쇠	비•신•명문•자궁
유뇨	방광•신•유뇨
흉경(胸經)	자궁•흉경1 과 2
낙침(落枕)	낙침
위통	위•위장점•간
구토	위•대장•위장점
복통	소장•대장•위장점•근
이질	소장•대장•위장점
소화불량	위•비•위장점
설사	대장•소장•배
월통	흉•간•당
녹건신경통	흉•간•당
요통	신•요골1과 2•요통점•요피점
급성요부염좌	요통점•요피점
좌골신경통	좌골1과 2•요피점•요통점•근
상계	심•상통점•신
요산	폐•흉•상통점
흉통	흉•폐
말초신경염	지단
양상동통	양근 1 과 2

관과점요법(關踝穴療法) **구(踝)의 위치와 주치**

구분	위치	주치
1구 : 전중선을 끼고 있는 양방	전면정중선 좌우양측요주, 두흉복에서 장맥과 신경의 범위이며, 전액, 이명, 안비주(眼鼻穴), 구순, 전지(齒龈), 심, 인후, 기관, 식도, 심, 상복부, 제, 하복, 회음부를 포함한다.	전액부두통, 안비병(眼鼻病), 상지신경통, 전지통(齒龈痛), 인후염, 기관지염, 위통, 메노증, 생리통, 대하증, 담도회충증
2구 : 1구 외방 인체전면의 대부분	인체 전면 양방이며, 전측두부, 협부, 치아, 하악부, 갑상선, 쇄골상, 유두, 폐, 간, 담(膽)측(側)복부를 포함한다.	전측두통, 중치통, 유방통, 흉통, 천식, 간장질환, 측복부통(側腹部痛)
3구 : 전면외면부위	인체전면 외면 부분과 이측전면 전액면의 협소한 수직구역을 포괄하고 있는 부분이다. 이 구역은 질환 증상이 타구에 비하여 협소한 부분이다.	담상상 전측두동맥통, 전액면통에 따른 흉통 또는 복통과 같은 것으로 상체운동이 적다.
4구 : 전후면접촉부분 음양면	전면과 후면 즉 음양면이 접촉하는 부분, 또한 두정(頂)첨에서 이수까지 복배로 향하는 구역과 근로 사각근면과 흉복부의 액와에서 상전장골극간(上前腸骨棘)에 이르는 수직구역을 포괄하고 있다.	두정통, 이명, 액와정중선부분의 흉통
5구 : 6구 외방 인체배면의 대부분	인체배면 양방부위로 전면의 2구와 상대구역이다. 후측두, 견갑골양부(肩胛骨양방)를 포괄한다.	후측두부통, 낙침, 견갑부위통, 요추동들기증협증
6구 : 배면정중선을 끼고 있는 양방	배면정중선의 양방 부위(1구와 상대), 후두부, 척주, 주방(棒槌)부분을 포괄하는 부분이다.	후측두부통, 항통, 복통

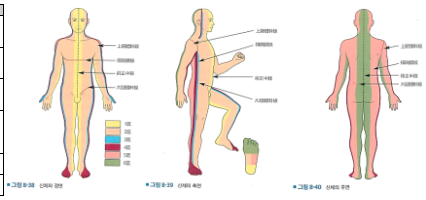

■ 그림 8-38 신체의 경면
■ 그림 8-39 신체의 측면
■ 그림 8-40 신체의 후면

자입점(刺入點)의 위치와 주치

구분	위치	주치
상 1	소지측 척골연과 척측수근굴근건과의 차이(상경상) 수완하절 은 이동지상 완관절에서 대략 2寸부위이다. 소지방향으로 가볍게 눌러 근건내측함처에 위한다. 이 부위는 사용 빈도가 많다.	전액두통, 후지통(後齒痛), 악하부통(顎下部痛), 흉통, 회음(回陰), 천식, 고혈압, 흉통(전액선부)
상 2	완골간, 장장근건 요측수완굴근건 사이(상포경 내관혈 부근)	전측두통, 후지통(後齒痛), 악하부통(顎下部痛), 흉통, 회음(回陰), 천식, 고혈압, 흉통(전액선부)
상 3	요골동맥 외측(배경상)	두항통, 이명(耳鳴)(항 통), 악하관절기능장애, 견갑관절주위염, 흉통(상중선부)
상 4	요골동맥연상 부지측(대장경상)	후측두통, 안통, 견갑관절주위염(외측부), 상지지각장애(마비과민), 상지운동장애(탄탄, 진전, 무도병), 주관절통
상 5	요척골연을 찾아 그 중간(상조 외관혈 부근)	후두부통, 경증주방통증(頭頸棒痛症)
상 6	소지측척골연(소장경상)	후두부통, 경증주방통증(頭頸棒痛症)
좌 1	외과최고점에서 상으로 상통지 Achilles건내연(신경상)	상복부통, 제주위증(腰周圍症), 대퇴, 유뇨, 음부소양, 흉통(胸痛)
좌 2	곡골내주버(곤경상)	간구통(腓腸痛), 족척부통, 경련성 요양
좌 3	곡골전연 앞으로 1cm(간경상)	슬관절통
좌 4	곡골전연과 비골전연의 중점(위경상)	슬관절통, 대퇴사두근통, 하지감각장애(마비과민), 지관절통
좌 5	족근부외측중앙 비골외연에 해당한다(담경상)	대퇴관절통, 족관절염좌
좌 6	Achilles건외연(방광경상)	급성요부염좌, 요근경요증(腰筋連攣症), 좌골신경통, 비장근통, 족저전부통(足底部痛)

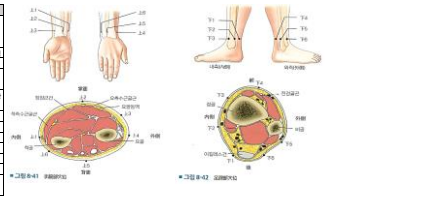
1.1
1.2
1.3
1.4
1.5
1.6
1.7
1.8
1.9
1.10
1.11
1.12
1.13
1.14
1.15
1.16
1.17
1.18
1.19
1.20
1.21
1.22
1.23
1.24
발골
무릎뼈
무릎
무릎
무릎

근위	용지.견정(眞井, GB21).견우.견로.노수.비노.견정(眞桌, SI9)-전중거궁
원위	중지.후계.합곡.곡지.외관, 또는 각경(脚經)의 수혈(兪穴)을 취하되 부기가 있으면 정혈(井穴) 사혈
기혈	천계.척수(巨闕)

(2) 수중가강

용천습(風寒濕)	용지.외관.영검.용용천
당증자(眞數淸)	용종.족상리.청계
어혈(瘀血)	격수.태충.상문교
기혈양허(氣血兩虛)	합곡.태충.족상리
간신휴손(肝腎虧損)	태충.태계.용곡

(3) 동지에 따른 가강혈

노비통(腰腹痛)	간사.상간.합곡.견정(眞井, GB21).공거.태연
수장중풍(手掌腫痛)	노궁.곡택
노비강직.굴능불신(腰腹强直.不能屈伸)	척택.곡지.수상리
비박통 급 여비(腰腹痛 및 眞痛)	견우.수상리.외관.견정(眞井, GB21).곡지.(수)상원.합곡
비신통련(腰腎痛連)	수로.규원.척택.견곡.후계.지구
노비한개통(腰腹腎背痛)	후계.중지.합곡.내관
완통(腕痛)	합곡.중지
견노통(肩腰痛)	외관.외계.합곡
수불능개(手不能開)	견우.곡지.중지.청령연.관충

(4) 경락의 요주에 따른 정구지료

태장경	견우.기골.비노.곡지.합곡
상조경	견로.노회.천정(天井, TE10).외관.중저
소장경	영용.천중.노수.견정(眞桌, SI9).후계

추관절 병변

추관절 질환의 정구지료

(1) 경락학적 치료

수양명경상	곡지.합곡
수소양경상	외관.중저
수태양경상	후계

(2) 상증형

상풍형	곡지.외관.중저.후계.합곡
주비통(肘臂痛)	견사상간.합곡.견정(眞井, GB21).공거.태연
주병(肘病)	노회.지구.곡지.관골(關骨, SI4).후로
주비불기(肘臂不擧)	지정.내관.양계
주로(肘勞)	천정(天井, TE10).곡지.간사.양계.중저.양곡.태연.관골(關骨, SI4).양교.액문
주중통(肘中痛)	중양.곡지
주련(肘攣)	영도.척택.소해(少海, HT3)
주비산통증(肘臂痠痛證)	내관.외관.청골.신문.합곡.중완
주통시연(肘痛時軟)	곡지.주중.상리.중저.합곡.척택
주비강직(肘臂强直)	척택.곡지.수상리
주비한개통(肘臂背痛)	후계.중저.합곡.내관

수완관절 질환의 정구지료

양수구련(兩手拘攣)	곡지.토궐.음분.수상리
수장통(手掌痛)	경거.영검.소충.중충.간사.태연
수장중풍(手掌紅腫)	대릉.노궁.중충
수지구련, 신축등통(手指拘攣, 伸縮疼痛)	임읍.척택.양계.중저
수지절통, 불능굴신(手指節痛, 不能屈伸)	외관.곡지.오지.관골(關骨, SI4).합곡
양수전직, 불능악握(兩手顫直, 不能握物)	임읍.척택.관골(關骨, SI4).합곡.중저
수장열(手掌熱)	수장요, 내관.영검.곡지.통리.신문.후계
완노(腕痛)	영검
수완기골병 영혈요괴통(手腕起骨病 靈穴腰塊痛)	임읍.태연.관골(關骨, SI4).대릉
양수마목(兩手麻木)	용사.외관.천정(天井, TE10).곡지.경거.양계.관골(關骨, SI4).상원.합곡.태충.우견우.견정(眞桌, SI9).곡지.수상리

척추의 병변 I (경추)

경항통의 정구지료

풍한취혈	후계.신맥.중저.천중.양풍천
근위취혈	대추.용무.용문.용지.견정(眞井, GB21).승장.통천.백회.관골(巨骨, GB12).마문.대저.경부 협척혈 아시혈

척추의 병변 II (중.요추)

요통의 정구지료

기본지료혈 : 신수.기해수.대장수.관원수.요양관.팔료.환도.절변.용사.승부.곤문.위중.족삼리.양릉천.현종.승근.승산.곤륜.심절추적(十七椎下)		
변증지료	증상	치료혈
신허요통(腎虛腰痛)	병노과다로 신을 상하여 정혈이 부족하여, 중근(腫筋)을 보양하지 못하면 음허해져서 항상 통증이 계속 되고 겨울추기가 더러움	신수.위중.인중.관원
당증요통(眞數腰痛)	맥이 힘(緊)하고 복(伏)한 것은 당증통으로서 당증이 경락에 유주하여 요맥가 동통되며 상하로 유주	후계.태계.족임읍.곤륜
식적요통(食積腰痛)	추위 포식(酒醉 飽食)하고 병방(犯房)하면 습열이 신의 허한 틈을 타서 침입하여 요통이 되며 부장(腑病)하지 못함	합곡.태충.족삼리.내관.곤륜
좌섭요통(挫閃腰痛)	무거운 것을 들다가 좌섭되어 요통	척택.위중.인중.양릉천.속골.곤륜.하료.기해(등의보강) 인중.장강.내관.태충.태도(인맥임한)
어혈요통(瘀血腰痛)	타박상 혹은 추락상으로 인한 것, 주간에는 통증이 경(輕)하고 야간에는 심통(甚痛)하며 안(按)하면 우통(又痛)	격수(血會).위중(血郄).자료(頭血會)호, 혈해(血海)
풍요통(風腰痛)	용사가 신에 침입하여 요통을 띰(眩)하면 좌로 혹은 우로 정처없이 전이동통하며, 심하면 양족부를 견인하여 강급(强急)	용시
한요통(寒腰痛)	한사가 신에 침범하여 요통을 야기하는 것이며, 전측하지 못하고 온난하면 점점 감소하고, 한랭하면 발작하여 맥이 침이현급(沈而弦緊)	신수.족삼리.용풍천(R3-5배)
습요통(濕腰痛)	비습한 궐예 오래 머물거나 우로(雨露)의 습기가 신에 침범되면 요통이 발하는데, 그 증상은 허리가 돌을 얹은 것같이 무겁고 얼음을 댄 것같이 냉통	용시.양릉천
습열요통(濕熱腰痛)	평소에 고량 후미 상식(膏粱)한 사람의 요통은 모두가 습열로 인한 음허증이며, 그 증상은 천둔(天臀)한 기후나 구리(久雨)과 번갈(煩渴)이 많다는 예가 많다.	족삼리.용풍천
기요통(氣腰痛)	소원부수(所願不遂)로 의지가 상실되며 심혈이 왕성하지 못하므로 근맥을 영양하지 못하게 되어 기가 심체하여 요통이 여기는데 그 증상은 구뮤(久立)하거나 한랭(遇冷)하면 요통이 심해짐	태극침법

배부의 정구지료

구분	원인	증상	치료혈	
배통(背痛)	배부는 태양경에 속하여 용한습의 사기가 태양경에 침입하게 되거나, 경기(經氣)가 유체되거나, 배부의 일부분이 냉한 경우, 담음이 내복(內伏)하거나 한사가 응체하여 발병	배부가 동통, 견배강통	대저.고황.인중.중저.후계.천주.용지	
			항배강통 배구뮤(項背强痛 難轉優)	태계.곤륜.후계.열결
			배통연급(背痛連脛)	요수.곤륜.현중.견정(眞井, GB21).액문정(腋門穴)
			배통(背痛)	고황.견정(眞井, GB21).후계.태연.태충.곤륜
척려통(脊脊痛)	용한의 사기가 독맥과 방광경에 침입하여 經氣가 응체되거나 타박, 추락 등으로 어혈이 내부에 생길 경우 발병	척려가 강통(强痛)하고, 어혈인 경우 전측하기 힘들며 야간에 동통이 심	인중.위중.용부.백환수.수도.근축.중저.간수.격수.태충.협척.아시혈	
배민(背悶)	담음이 내복(內伏潛伏)하거나 한사가 응체하여 발병	배부의 중심부에 항상 일련의 병괴(水塊)가 있는 것 같이 냉	배요한통 척간난이연장(脊腰潛痛 脊强難以轉伸)	격수.협척.경골
			배요한 구중질(背腰潛 口中熱)	관원(R3).용부.용지

고관절의 병변

고관절 질환의 정구지료

변증시치	치법	외부
기혈양허형(氣血兩虛型)	익기양혈, 산풍통락(益氣養血, 散風通絡)	비근.복보.양구.중독.용시.환도
풍습비조형(風濕痺阻型)	거풍제습, 통경활락(祛風除濕, 通經活絡)	용시.중독.비근.양릉천.복보
혈어한응형(血瘀寒凝型)	활혈화어, 산한통락(活血化瘀, 散寒通絡)	비근.복보.용시.협척.용시.중독.양릉천

슬관절의 병변

슬관절 질환의 정구지료

취혈 : 내슬안.외슬안(녹비).양릉천.슬양관.양구.협척.족삼리.척장.위중.아시혈

병증별 취혈

(1) 학슬풍(鶴膝風)

특징	족삼음경락이 적손할 때 용사기 승(乘)하여 발
치법	거풍습, 보간신
취혈	족삼리.위중.독비.상원교
사암침법	풍한(침), 환도(사)

(2) 비증(痺症)

특징	병사의 특성에 따라 풍한습열비 등으로 분류		
치법	거풍습, 보간통락, 소풍지통		
취혈	양릉천.족삼리.독비.위중		
분류	치법	취혈	사암침법
행비(行痺)	거풍, 활혈양혈(祛風, 活血養血)	용문.간수.격수	풍습(風濕) : 담습격(상양 급용 보, 양곡 양보 사)
통비(痛痺)	보기화양(補氣化陽)	대주.관원	한습(寒濕) : 대장습격(양곡 양계 보, 통곡 미간 사)
착비(着痺)	건비화습(健脾化濕)	비수.중완.양릉천	습습(濕熱) : 비습격(대돈 간백 보, 태계 상구 사)
열비(熱痺)	청사열시(淸瀉熱邪)	곡지.합곡	

(3) 역궐증(逆厥症)

특징	용한습이 경락에 침습하여 기혈이 응체되고 전맥이 계류(閉塞)되어 오래되면 영위가 통행하기 어려우며, 정기와 사기가 서로 싸워 통증이 발생
치법	보혈, 청혈, 파어
취혈	환도.양릉천.족삼리.곡지.위중.공골
사암침법	신허 : 대돈(사), 경거(보)

(4) 각기(脚氣)

특징	습각기와 건각기로 분류
치법	거풍습, 보음, 선풍
취혈	각기절처혈(각기 조기), 족삼리.절골.상음교.비수.위수.양릉천.족임읍

족부 병변

족부 열증의 정구지료

구분	내측열증	외측열증
압통처	상구.조해	구허.신맥.곤륜
환자자침법	상구.조해.태계혈을 자침, 숙지로 상광교.용릉천.음곡을 첨	구허.임읍.신맥.곤륜혈을 자침, 숙지로서 상리.양릉천에서 진혈
양측자침법	상음교	현종.조구.곤륜
기타치료법	슬관절과 동일	

족관절 질환의 사암침법

구분	증상	치법
학슬풍(鶴膝風)	상각되는 가늘고 오지 슬안만이 종대하여 학의 슬과 같으며, 시작일 때에는 뼈없이 고지(空心)하고 아프기가 참이 어는 것과 같아서 걷기가 불능하다가 점구(日久)하면 궤(潰)한다.	중완(침), 환도(사)
위벽(痿躄)	다리가 위축거려서 걷지를 못함	체정격(태백 보, 소부.여혜 사)
각족전근(脚足轉筋)	다리가 뒤틀어지거나 쥐나는 것	상하이므로 담장격(풍곡 평계 보, 상양.규음 사)
각족한냉(脚足寒冷)	슬 이하가 한냉한 것	신하이므로 신장격(경거.부류 보, 태백.태계 사), 오지 용천.연곡(보), 환도(사)
근민(筋痺)	각근이 구린하여 굴신이 불능한 것	간맥이므로 간장격(용곡.곡천 보, 경거.중봉 사)

염증성 질환

염증성 질환의 병증별 정구지료

1) 비증(痺症)

변증시치에 따른 분류

변증시치	증상	분류	치료혈
행비(風痺) 行痺(風痺)	초기 : 국소 부위 동통증장, 관절 굴신곤란, 주로 연체 상부인 상지, 견배부에 잘 발생 중기(중 후기) : 혈관팽대, 피하결절, 관포풍진, 홍조피로, 작열한 통증, 풍비, 풍종, 풍부, 풍수, 풍한, 타박, 요슬창통, 기요, 피부궤양, 조갈 등, 풍기, 풍한 등	풍열형 : 오래되어 化熱한 경우, 관절은 발적종통,홍조피로熱, 기요파고, 조갈불열, 풍기창 풍사합습형 : 풍한팽대, 변동 즉 변통, 풍열, 조갈불열, 풍통, 비 口苦咽乾, 탁태백두꺼 舌大苔, 풍한	풍한-간수-격수
통비(한비) 痛痺(寒痺)	한사가 더욱 심한 경우이며, 심계 양기를 손상시키므로, 기혈의 순행을 용체시키고 기표(風表)에 가서는 경락, 근골, 관절, 기육에 응체한다. 통증이 비교적 심하고 통증부위가 일정하며, 따뜻하게 하면 한사가 줄어서 기혈의 순행이 다소 순조로워져 통증이 감소되나 찬 기운을 만나면 한사가 기혈의 순행을 더욱 응체시켜 통증이 심해지는 특징이 있다.	한응형 : 痛甚, 痛處 一定, 遇寒即甚 得熱則減,조갈 白, 脈緊 : 寒邪在表 : 惡寒發熱, 頭身疼痛, 肢節痛痛, 脈浮 等 : 寒邪在腑管 : 四肢厥冷, 唇舌青紫, 肢節痛痛, 脈緊 : 寒邪在筋 : 痙攣, 麻身麻節 拘急抽搐 한습형 : 關節疼痛 腫大, 關節屈伸不利 關節, 皮膚發赤 腫熱, 발한不能, 煩躁, 便溏, 조갈白膩, 脈弦濡 풍한형 : 痛處部位 一定, 惡寒發熱, 頭痛明 顯, 脈弦緊 或 浮弦	대주-관원

착비(습비) 悪寒(惡寒)	습사가 편승(偏勝)한 경우이며 지절동통작면서 부위가 고정되며 통비와 비교하면 통증은 심하지 않으나 정체중히(滯重難)한 특징이 있다. 습한 구역 거처하거나, 만숙이나 물속을 무리하게 건가니, 밤이슬을 맞으며 노숙하거나, 장마가 계속되거나, 무더위에 땀에 젖은 채 찬물에 들어가면 수습지사(水濕之邪)가 피부로 침범하여 근골건장에 머물게 되어 발병한다.	습사체류형 : 지절근맥의 통저 얼정하며 중정, 국소 부위의 피하가 장차져을 띤다. 탐(淡)회설, 백태, 맥현, 고유활, 맥완 습경동한형 : 혈관 고조혈압, 갑상선항진, 비만, 폐결핵 四肢冲 습울화경형 : 혈관 장조혈압, 갑상선항진, 비만, 폐결핵 四肢冲 위하다육형(痿痿濕木型) : 四肢無力, 麻木不仁, 痿痿頭沉, 多汗, 脈弱力而疾	비수중한:양중천
열비 熱痺	열사가 침범하거나 외상 후에 어조화열(痢瘀化熱)하여 지장이 발작, 정열, 동통한 증을 얻어야 한다. 본래 양기가 왕성한데 여열을제되어 화열(化熱)하거나, 습열상작(濕熱相痺)하거나, 육욕의사(六淫外邪)의 제감(痢感) 후 양(痢)을 따라 전염하거나 음허양항(陰虛陽亢)으로 열사가 내생(內生)한 경우, 외감 열사로 인한 경우, 혹 신열한 약물의 과용으로 열사가 내생하게 되어, 음과 진액을 손상시키고 순행을 방해하여 국부에 발작 동통하게 된다. 우위(遇冲)하면 한파되고 독열(痢熱)하면 심재지는 특징이 있다.	열독형 : 관절 발작중통, 장로 붉고 볼에 연 두한 느낌을 호소하고 탐태 심하다. 황熱氣, 煩渴, 汗出, 便秘, 小便赤, 舌質紅, 脈滑數 동열형 : 혈관 紅腫熱痛, 流金痛 或 放散痛, 頭痛目赤, 嘔吐, 舌質紅, 脈浮數 습열형 : 혈관痛, 胸悶滿悶, 便溏泉無氣, 舌苔黃膩, 脈滑數 동한습열형 : 風寒濕痺 久不愈 化熱而成, 關節 灼熱紅腫疼痛, 惡風, 口渴, 煩悶	국지:한국

병소에 따른 치료혈

근비(筋痺)	태충:양릉천
맥비(脈痺)	대론소해(수혈, HT3)
육비(肉痺)	태백:족삼리
피비(皮痺)	태연:한국
골비(骨痺)	태계:위중

사암침법

행비	용승 : 담승적(상양:규유 보, 양곡:양보 사)
통비	한승 : 대장승적(양곡:양계 보, 통곡:이간 사)
착비	습승 : 비승적(대돈:은백 보, 경거:상구 사)
근비	간역 : 간정적(용곡:곡천 보, 경거:중봉 사)
맥비	소장역 : 소장정적(양람:후계 보, 통곡:천곡 사)
기비	위실 : 위승적(임읍:함곡 보, 액태:상양 사)
피비	폐허 : 폐정적(태백:태연 보, 소포:어제 사)
골비	방광역 : 방광정적(상양:지음 보, 상리:위중 사)

2) 액질용(腋節風)

기본 치료혈 : 완도:양릉천:족삼리:곡지:위중:잡골	
수증가감	
족부(足部)	슬간:양릉천:혈해:곡천:양구
수부(手部)	수삼리:곡지:척택
백질동통(百節疼痛)	현종(丘墟):양릉천
기타 치료혈	
손	전정혈
사암침	
신허	태돈 사, 경거 보
백호역질용	폐실 : 폐승적(소부:어제 보, 용곡:척택 사)

3) 적술증(麻痹風)

기본 치료혈	족삼리:위중:독비:상용교 흔 : 행간:양릉천:용릉천:신맥:조해:위중:중한:완도:족삼리:내외슬안(3-5침)
사암침	중완 침, 완도 사

4) 통풍(痛風)

기본 치료혈 : 급성통풍에는 통저를 사혈하고 주위의 경혈과 순경취혈한다.			
수증가감			
간부(面部)	전우:곡지:거골:간안(眞井, GB21)		
주부(肘部)	수삼리:곡지:소해(少海, HT3):척택		
견부(肩部)	합곡:중저:내관:양지:대종		
부지(腹部)	합곡:어제:내관		
고부(股部)	환도:절로:풍시:위중		
슬부(膝部)	족삼리:용릉천:양릉천:슬안		
각부(脚部)	곤륜:상구:태계		
부지(腹部)	은백:태백:행간		
변증사지	증상	치법	치료혈
풍열습형(風熱濕型)	급성 관절염기에 해당하여 관절의 통증이 극심하고 작열감, 발적, 종통이 뚜렷하며 골신이 관련하다, 진신발열을 수반하며 소변량, 대변건조, 혀피홍색이다. 독성(毒性)이 관련되고 구열(煩熱)하면 심해진다. 동절이 편승하면 발열, 구갈, 한출, 안루증등, 혀피, 유활황색(黃褐), 脈洪數하며 습열이 편승하면 관습적인 권태, 신중, 하지부종 심한 증등, 혀유활(舌苔膩), 脈濡數하다.	거풍청열제습(祛風淸熱除濕)	대주:신주:곡지
담어비조형(痰瘀痺型)	만성 관절염기에서 많이 볼 수 있으며 관절통등 부위가 고정적이고 배통의 뚜 모양으로 부으며 활동이 불리하고 피하에 결절이 있을수 있다. 면색은 흑 검은 편이며 혀부체 자홍(紫紅)색이 있으며 태노 시 하리가 당기며 통증는 것 같은 통증이 있고 혀유은 배로하여 맥은 세삽하거나 또는 현삭하다.	거어화담 억신양심(祛瘀化痰 益腎養心)	족수:혈해:비수:내관:방광수
사암침	통곡:협계 보, 상양:규유 사		

영증성 질환의 침구치료

기본 치료혈 : 비수:간수:척택:곡지:견우:천종:수삼리:천정(天井, TE1):족삼리:천종:양보:곤륜:위중:용시:양릉천:행간:태계	
수증가감	
견부(肩部)	견우:견정(肩井, GB21):곡지:외관:견료
주부(肘部)	곡지:수삼리:합곡:곡택:소해(少海, HT3)
완부(腕部)	양계:양지:곡지:완골(腕骨, SI4)
수지동통구련(手指疼痛拘攣)	절시소해(少海, HT3)
근부(腕部)	환도:거료:절변:위중:양릉천:용시
슬부(膝部)	양구:슬안:족삼리:양릉천:척척:용릉천:삼음교
과부(踝部)	태계:곤륜:천종:상구:구허
족지동통(足趾疼痛)	용릉:태곡
척추부(脊椎部)	대주:신주:영문:요수:후계:용문:대저:독수:기해수
경부(頸部)	천주:대주:풍지:중저
흉부(胸部)	내관:열결:견우:곡지
협부(脇部)	천구:양릉천
전신관절동(全身關節痛)	대주:신주:절료:후계:신맥:외관:족삼리:곡지:합곡
사지마목(四肢麻木)	합곡:태충

탈구

탈구의 부위별 침구치료

탈구:부위	요주:경락	고위위혈	원위위혈
견관절 탈구	수태음폐경, 수양명대장경대장, 수태양소장경, 수소양삼초경	용지, 견우, 견정, 견료, 천종, 거골	중저, 후계, 합곡, 곡지, 외관
하악관절 탈구	수양명대장경, 족양명위경, 수태양소장경, 수소양삼초경, 족소양담	하관, 협거, 예풍, 이문, 청궁, 청회	합곡, 족삼리
흉요추 탈구	독맥, 족태양방광경	폐수, 결흉수, 신수, 신수, 기해수, 대장수, 관원수	위중, 승근, 승신, 환도, 합곡, 태충, 족삼리

신경근육계질환 뇌졸중

뇌졸중의 침구치료

구분	증상	치법	침구처방	
			태충•양릉천•용무•곡지•내관	
중풍전구기(中風前驅期)	두통, 현훈, 사지무력, 손가락의 저각장애, 정신적 흥분, 손 떨림, 말이 잘 되지 않는다.	평간잠양 통경락(平肝潛陽 通經絡)	말이 잘 되지 않을 때	양천•통리
			얼굴성으로 반신마비가 있을 때	견우•합곡•외관•환도•용시•족삼리•천종•곤륜
			입이 비뚤어짐	협거•지창•영향
중경락(中經絡)	정신은 잃지 않고 다만 입과 눈이 비뚤어지거나 피부감각이 둔하여 반신을 잘 쓰지 못하고 말을 제대로 하지 못한다.		건우•곡지•합곡•외관•환도•용시•양릉천•족삼리•천종•곤륜	
			말을 잘 하지 못할 때	양천•후두•통리
중장기 폐증(中臟腑 閉症)	갑자기 의식을 잃고 넘어지는데 주먹을 쥐고 이를 악물며 목안에서 가래 끓는 소리가 중시 나며 팔다리가 오그라들고 숨소리가 거칠다. 대소변실금은 없고 혀는 마르고 혀끝는 홍혈하고 맥은 현활하고 활하다.	평간식풍 청열개규(平肝息風 淸熱開竅)	수구•입이정혈•태충•통풍•족삼•내관	
			이를 물고 풀리지 못함	협거•합곡
			말을 잘하지 못함	양천•통리•마문
			입이 비뚤어짐	지창•협거•합곡
			반신마비	견우•곡지•합곡•외관•환도•용시•양릉천•족삼리
			팔꿈치와 손목이 구부	곡지•태충
			무릎이나 발목이 구부	곡천•태계
중장기 탈증(中臟腑 脫症)	눈은 감고 있으나 입을 벌리고 크를 골며 팔다리가 힘없이 늘어져 있으며 대소변실금이 있고 얼굴이 홍조하며 땀을 흘린다 맥은 세삽하거하다.	회양고탈(回陽固脫)	관원•기해•신궐(관원)	
			맥박이 잘 뛰지 않음	태연•태연
			갈증 성	용천
			수족이 냉	족삼리
			땀이 멈추지 않음	합곡•용곡

뇌졸중의 사암침법

분류	증상	침구처방
풍의(風動)	생때 같은 사람이 별안간 쓰러져 인사불성하며 각궁반장	십선혈(열 손가락 끝, +指穴) 손톱(爪甲)에서 瀉血하여 一응의 쑥이니 조족쑥十六壯 통(안풍정으로 휘피血)
중장(中腸)	중풍의 리증(裏症)으로서 혼자는 구규(九竅)에 제자는 것이 보통인데 인사불성하며 담이 목구멍을 막아서 씩씩거리고 혹은 사지를 못 쓰며 말을 잘 못하는 증	관원•기해 사
중건(노공)(中肝(腦中))	위와 같은데 증에 땀이 없고 오한이 나며 청색이 나는 증	간실이니 합곡•태충 사
중심(사려중)(中心(思慮中))	위와 같은 증에 땀이 많고 놀라기를 잘하며 적색이 나는 증	심실이니 대돈 사, 상구 보
중비(장중)(中脾(腸中))	위와 같은 증에 땀이 많고 몸이 더우며 황색이 나는 증	비허니 대돈 사, 소부 보
중폐(기중)(中肺(氣中))	위와 같은 증에 땀이 많고 배광기를 잘하며 백색이 나는 증	폐실이니 태백 사, 소부 보
중신하(노중)(中腎(腦中))	위와 같은 증에 땀이 많고 몸이 차며 흑색이 나는 증	신허니 태백 사, 경거 보
중부(中腑)	중풍의 표증으로서 증히 사지에 착(着)하나 반신을 못 쓰며, 구안(口眼)이 한쪽으로 삐뚤어지고, 통증은 있으나 연이만은 불변한 증	태백 사, 중완•용시 보
중담(장중)(中膽(腸中))	위와 같은 증에 눈이 뒹기며 크를 골고 혼수불성이 되며, 녹색이 나타나는 증	통곡 보, 위중 사
중위(식중)(中胃(食中))	위와 같은 증에 음식이 내려가지 않고, 담이 끓어오르며, 담황색(淡黃色)이 나타나는 증	양곡 보, 임읍 사
중풍불이(中風不語)	갑안간 중풍으로 인하여 언어가 불능한 증	옥비위실(玉扉室實)이니 삼리 양•수, 오지 연곡 사, 여간 보
각궁반장(角弓反張)	머리와 발을 뒤로 젖히고 자반뒤집기를 하는 증	삼실이니 속골 사, 양곡 보
연대생반불능언어(眼戴上反不能言語)	눈을 위집고 말을 못하는 증	상리 사, 제2요추 제5요추를 임제하 시구(脈穴)하되 보
전액유연(津液流涎)	침(唾)을 줄줄 흘리는 증	활사혈(수오지 기골간)(手五指 絡會穴) 즉 대도•상도•중도•하도 四穴이니 조족쑥八壯(灸)을 가정
구금 당액(口噤 唐液)	입을 악물고 입이 먹혀서 목에서 흘렀 소리가 나는 증	비허니 소부 사, 경거 보
태식선비(太息善悲)	긴 한숨을 쉬며, 비정(悲情)한 말을 나타내는 증	신문 보, 족삼리•일월 사
반신불수(半身不遂)	팔이 마늘하고 반쪽을 못 쓰는 증	심허이니 대돈 보, 태백 사
구안와사(口眼歪)	입과 눈이 비뚤어진 증	견정이니 연곡 사, 소해 보
편신양격증행보가진(偏身痒如蟻行不可忍)	전신에 벌레가 기어가는 것 같고 가려워서 참을 수 없는 증	심실이니 음곡 보, 대돈 사
변통구안(偏風口喎)	목비함을 맞아서 입이 비뚤어진 증	간실이니 관골(顴骨, SI4) 사, 천곡 양

척수신경 질환

1) 급성 감염성 다발성 신경염

위중(痢瘀)의 변증치료 : 후기치료

변증	증상	치법	침구처방
폐열진상, 근실유윤(肺熱津傷, 筋失潤養)	폐괴장쇠, 비쇠식욕저조(脾虛胃敎食慾低), 운폐삭해, 수면다혈, 大便乾燥, 小便黃少, 咽喉不利, 咽喉少痢, 舌質紅, 苔黃膩細數	청열윤조 양폐양진(淸熱潤燥 養肺生津)	폐수:척택 상지: 견우:곡지:한국:양계 하지 : 비천:양구:족삼리:태계
습열한음, 기혈불운(濕熱凝滯, 氣血不運)	四肢痠軟, 身體困重, 倦怠, 尤以下肢多見, 或足經熱氣上騰, 或腰木, 或有發熱, 胸悶眩暈, 小便短赤澁痛, 苔黃膩	청열리습 통리근맥(淸熱利濕 通利筋脈)	용릉천:상음교 (상하지 혈위는 폐엽진상증과 같음)
비위허한(脾胃虛漢)	四肢痠軟無力, 運動困難, 食少, 便, 腹脹, 氣短, 面浮, 面色不華, 舌質正常, 苔白膩, 脈弱	보비익기 건운승청(補脾益氣 健運升淸)	비수:위수 (상하지 혈위는 폐엽진상증과 같음)
간신휴허(肝腎虧虛)	四肢痠軟, 下肢無力, 腰骨酸軟, 病有反覆, 耳鳴, 遺尿, 月經不調等症, 舌紅少苔, 脈細數	보익간신, 자음청열(補益肝腎, 滋陰淸熱)	신수:간수:태계 (상하지 혈위는 폐엽진상증과 같음)

위중의 사암치료

위백(痢脈)	폐정적(태백:태연 보, 소부:어제 사)
맥위(脈痢)	심정적(대돈:소충 보, 음곡:소해(小海, SI8) 사)
근위(筋痢)	간정적(용곡:곡천 보, 경거:중봉 사)
육위(肉痢)	비정적(소부:태도 보, 태돈:은백 사)
골위(骨痢)	신정적(관기:부윤 보, 태백:태계 사)

비증(痢症)의 변증치료 : 초기치료

	변증	증상	치법	침구처방
풍한습비	행비(行痢)	四肢關節痠痛, 關節屈伸不利, 遊走不定, 或見惡寒發熱, 苔薄白, 脈浮,	거풍통락 신한제습(祛風通絡 散寒除濕)	풍문:곡수
	통비(痛痢)	四肢關節痠痛刺激, 痛有定處, 痛熱痛減, 遇寒痛增, 關節不可屈伸時發生毛不紅, 觸之不熱, 苔薄白, 脈弦緊	온경산한, 거풍제습(溫經散寒, 祛風除濕)	신수:관원
	착비(着痢)	四肢關節重痛, 酸痛, 或有腫脹, 痛有定處, 肌膚麻木不仁, 手足沈重, 苔膩不渴, 舌白膩, 脈濡緩	제습통락, 거풍신한(除濕通絡, 祛風散寒)	족삼리:용릉천:상음교
통습열비		關節疼痛, 晝輕夜重, 遇冷熱舒, 痛不可觸, 可見某一關節多個關節, 多表有發熱, 惡風, 口渴, 煩悶不安等 全身症狀, 苔黃膩, 脈滑數	청열통락 거풍제습(淸熱通絡 祛風除濕)	대주:용릉천:곡지

비증(痢症)의 사암치료

행비	담승적(상양:규유 보, 양곡:양보 사)

통비	대장승격(양곡양격 보, 통곡억간 사)
척비	비승격(대돈·돈백 보, 경거상구 사)
골비	방광정격(상양지음 보, 상리위중 사)
근비	간정격(음곡곡천 보, 경거중봉 사)
맥비	소장정격(임음후계 보, 통곡천곡 사)
기비	위승격(임음합곡 보, 상양여태 사)
피비	폐정격(태백태연 보, 소부여제 사)

2) 상한신경증 신경병증

변증치료	치법	침구처방
풍한습비(風寒濕痺)	거풍산한, 축습통락(祛風散寒, 逐濕通絡)	대추·풍지·외관·음릉천 -경항부 : 백로·대저·경분 -견갑통 : 견우·견외·수건정 -상지통 : 요측부위 - 비노·곡지·수상리·열결·합곡 -정중선 : 척택·내관·대릉·곡택 -척측부위 : 소해(상)·제, HT3.지정·후계 등 -압통점 : 마시혈
혈어담탁, 유체경수(血瘀痰濁, 留饮經隨)	활혈화어, 거담통락(活血化瘀, 祛痰通絡)	격수·혈해·족삼리·풍릉 -정상초기 증장이 있는 사람은 증장부위의 상하부위로 취혈 -비허자는 비수·중완·상풍교를 가한다.
기혈부족, 어혈조락(氣血不足, 瘀血阻絡)	보익기혈, 활혈통락(補益氣血, 活血通絡)	족삼리·상풍교·간수·비수·격수 -수지·근한자는 삼간·후계를 가한다.

3) 후두신경증

침구처방 : 풍지·예명·천주·외관·후계, 위주

4) 녹간신경증

변증치료	치법	침구처방
간기울결, 낙맥불리(肝氣鬱結, 絡脈不利)	소간이기(疏肝理氣)	간수·기문·구허·태충 / 협척혈·아시혈 2~3자(동통신경분포선상의 압통점)·지구·양릉천
어혈조락, 경기조색(瘀血阻絡, 經氣阻塞)	활혈행어, 통경지통(活血行瘀, 通經止痛)	격수·간수·혈해·상풍교·행간
시변소양, 추기실리(邪犯少陽, 樞機失利)	화해소양, 거사통락(和解少陽, 祛邪通絡)	중저외관·대추·족임읍
담화내정, 기기상리(痰郁內停, 氣機失運)	진해이기, 화담기(溫胆理氣, 化痰)(溫胆)	척택·열결·천돌·족삼리·풍릉
간음부족, 경맥실양(肝陰不足, 經脈失養)	보양간음, 화락생풍(補養肝陰, 和絡經痛)	간수·풍지·곡천·상풍교·태계

5) 좌골신경증

순경지료

침구처방 : 요추 2-5부위의 협척혈 질변·환도·양릉천
족태양경에서 동통이 나타나는 부위에 따라 은문·위중·승산·곤륜을 가한다.
족소양경에서 동통이 나타나는 부위에 따라 용시·현종·구허 등을 가한다.

변증치료

한습장독(寒濕壅毒)	수경지로방에 보 명문·요양관
간신양허 한습침습(肝腎兩虛 寒濕侵襲)	수경지로방에 보 간수·신수·음곡·상풍교
어혈조락(瘀血阻絡)	수경지로방에 보 격수·위중
정기부족(正氣不足)	수경지로방에 보 신수·족삼리·공손

사암침

월척연동(頂背筋緩)	요정지(腰脊筋) 협계 보 상양, 규음 사)
근골이접(筋骨齟齬)	대장정격(상리 곡지 보 양곡 양계 사)
골신자통(筋神刺痛)	신정격(경거 부류 보 태백 태계 사)
방광자통(膀胱痛痛)	방광정격(상양 지음 보 상리 위중 사)
발광질통(膀胱實痛)	발광승격(상리 위중 보 임읍 속골 사)

6) 척수손상

증상에 따른 혈위의 침구지료

마비된 부위의 신경의 위치에 있는 혈위를 선택	
맥마신경 부위	간정(肝經, S9)노수 상리
정중신경 부위	곡택·내관
척골신경 부위	소해(小海, S8)신문
마비된 관절, 근육 등의 위치에 있는 혈위를 선택	
견관절 부위	견우·견료·거골
주관절 부위	척택·천부
완관절 부위	외관·사독·수상리·하렴
수지관절 부위	중사통·상선혈
방광/직장기능 장애	
방광기능장애	차료·질변·수도·중극
직장기능장애	차료·질변·천추·기해

사암정법

위비(痿痺)	폐정격(태백 태연 보, 소부여제 사)
맥비(脈痺)	심정격(대돈·소충 보, 음곡소해(小海, S8) 사)
근비(筋痺)	간정격(음곡곡천 보, 경거중봉 사)
육비(肉痺)	비정격(소부·대도 보, 대돈·돈백 사)
골비(骨痺)	신정격(경거 부류 보, 태백태계 사)

유체(痿證)의 침구치료

변증치료	치법	침구처방
방광습열(膀胱濕熱)	청열리습, 통리소변(清熱利濕, 通利小便)	상풍교·음릉천·방광수·중극·부류
폐열상심(肺熱傷心)	청폐열, 강수도(清肺熱, 降水道)	어제·곡지·합곡·방광수
중기허핍(中氣下陷)	승청상락 화기리수(升清降濁 化氣利水)	비수·장문·상조수·기해·백회
간울기체(肝鬱氣滯)	소조기기, 통리소변(疏調氣機, 通利小便)	간수·여구·태충·중극·방광수
양운화고(血門火衝)	보신운양, 익기통규(補腎溫陽, 益氣通竅)	태계·신수·상조수·기해·위양
요도조개(尿道阻塞)	행어산열, 통리수도(行瘀散結, 通利水道)	중극·상풍교·방광수·격수

7) 급성 척수염과 횡단성 척수염

변증치료 : 급성 감염성 다발성 신경염의 '위중(痿證)' 변증치료에 준한다.

8) 척수압박증

오비(五痺)의 치료

골비(骨痺)	표 태계·위중
근비(筋痺)	표 태충·양릉천
맥비(脈痺)	표 대릉·소해(小海, HT3)
육비(肉痺)	표 태백·삼리
피비(皮痺)	표 태연·합곡

비증(痺證) 침구치료

견우(肩髃)
주비부(肘臂部)
완부(腕部)
척백부(脊背部)
요지부(腰髖部)
둔부(臀部)
고부(股部)
슬부(膝部)
과부(踝部)
행비(行痺)
통비(痛痺)
작비(着痺)
혈비(血痺)

사암정법

행비(行痺)	당수격(상양·규음 보, 양곡양보 사)
통비(痛痺)	대장승격(양곡양계 보, 통곡억간 사)
작비(着痺)	비승격(대돈·돈백 보, 경거상구 사)
골비(骨痺)	방광정격(상양지음 보, 상리위중 사)
근비(筋痺)	간정격(음곡곡천 보, 경거중봉 사)
맥비(脈痺)	소장정격(임음후계 보, 통곡천곡 사)
기비(肌痺)	위승격(임음합곡 보, 상양여태 사)
피비(皮痺)	폐정격(태백태연 보, 소부여제 사)

9) 척수공동증

변증치료	치법	침구처방	
비신양허(脾腎陽虛)	건비보신(健脾補腎)	신수·비수·상풍교·기해·태계	
폐열용성(肺熱壅盛)	양혈윤건, 자보간신(養血柔肝, 滋補肝腎)	간수·신수·태계·상풍교·지창	
		상지탄탄(上肢震顫)	표 대추·견우·곡지·외관·합곡
		체열상(體熱傷)	표 척택·배수
		승열장음(潮熱漲滿)	표 음릉천
		족내번(足內翻)	신맥(보)·조해(사)·현종(보)·상풍교(사)
		족좌우(足下垂)	태계(보)·승산(사)·족삼리(보)

1. 안면신경마비 Facial palsy

기본치료혈	
주혈(主穴)	풍지·지창·협거·사백·양백·한곡·족삼리·내정
부혈(副穴)	인중·희로·찬죽·예풍·승장·영전
수증배혈	
표조정의 협거·지창	
안륜농폐합(眼不能閉合)	정명·동자료·사백·영향 – 췌소, 주렬혈
두훈, 구고, 음식장애, 영협장연, 대변건조, 맥연(脈緣, 口苦, 飲食無味, 痛脇脹滿, 大便乾燥, 脈弦)	중완·족삼리·음릉천·태충
도귀(眼窩)	풍지·맥외
두연지통(頭面之痛)	태양·합곡·외관
양협장통(兩頰脹痛)	치구·협로·음릉천
대변건조(大便乾燥)	태충, 사암침 보간침(補肝鍼)
풍한사침상 마비습현전 면협옥어부전후동통 옥요부중(風寒邪侵襲 麻痺出現耳 面頰或耳部前後疼痛 或有浮腫)	풍지·예풍·대추·곡지·외관·합곡
이부동통(耳部疼痛)	천정(天井, TE10)·이문
기혈허약, 맥침세무력(氣血虛弱, 脈沈細無力)	관원·신수·격수·비수·중완·하완·기해·족삼리·상풍교·내관·합곡
삼양동기(氣機異起), 한골부(恒骨部)의 영증	예풍·사혈
이이소소(耳鳴潮水)	영전, 편도
상용두혈위(常用頭穴位)	지창(頭협기, 양백(額어요, 찬죽(頭정맥, 영향(頭사백, 인중(頭지창, 승장(頭지창 其他지창(頭穴요약

변증치료	증상	치법	침구처방
풍사외습(風邪外襲)	突然 口眼㖞斜, 面部感覺異常, 耳後隱痛, 或伴惡寒發熱, 頭痛眩暈, 舌淡紅, 苔薄白或薄黃, 脈浮數或浮緊, 亦有見低級熱象 : 선풍기나 찬바람 등에 감촉되어 발병	거풍통락(祛風通絡)	풍지·지창·협거·사백·양백·합곡 · 오한, 발열, 두통, 금조 등 표증자(除寒, 發熱, 頭痛, 脅部等 表證者) 첨 대추 · 노정운동자(震顫運動者) 첨 찬죽 或 어요 ·이부동통자(耳後疼痛者) 첨 예풍 ·미각감퇴자(味覺減退者) 첨 영전, 방영전
허풍내동(虛風內動)	口眼㖞斜, 面部麻木或有根第之感, 面肌痙攣, 每于情緒激動或過話發生口眼抽動 或間日翻轉, 舌質淡, 苔薄白或少苔, 脈弦細	양혈식풍(養血熄風)	협거·지창·영향·사백·관료·풍지·족삼리 ·폐폐난정자(閉目難睡者) 첨 찬죽·태양 ·구폐난정자(口閉正者) 첨 인중·승장
기혈어조(氣血瘀阻) (회복기 및 후유증기)	口眼㖞斜, 面部抽搐, 病側額紋變淺或消失, 眼裂擴大, 鼻翼漏斜, 流口水, 目久不閉, 舌質暗, 苔薄白或薄黃, 脈弦	행기혈활, 거풍통락(行氣活血, 祛風通絡)	협거·지창·영향·관료·족삼리·태충·풍지

2. 안면경련 Facial spasm

기본치료혈 : 태양·사백·지창·협거·하관·합곡·태충

변증치료	증상	치법	침구처방
간기어울 안면주축(肝氣鬱滯, 顏面抽搐)	頭痛, 耳鳴, 急躁, 煩怒, 脈弦細, 舌紅苔薄白	서간이기(舒肝理氣)	태충·내관
간혈실양(肝血失養)	視發昏止, 頭暈, 目眩, 脈弦細無力, 舌紅苔少, 脈弦著 B	양혈윤금(養血緩急)	태충·간수·태계·비수·풍지
풍사조락(風邪阻絡)	頭痛, 鼻塞, 惡寒, 咽痛等, 脈浮, 舌淡紅, 苔薄白	소산풍한, 전아제경(疏散風寒, 祛以解經)	열결·풍지
간풍내동(肝風內動)	時感頭痛頭暈, 每遇情緒激動, 脈弦細有力, 舌質紅, 苔薄黃 膩于	평간식풍(平肝息風)	태충·건당
풍담조락(風痰阻絡)	頭痛頭脹發風, 面部虛浮, 眩暈, 嘔吐, 口乾不欲飲, 脈弦滑, 舌質 肥大, 苔薄白膩	보기거담식풍(補氣祛痰息風)	풍지·풍릉·족삼리·태충·풍지

3. 당뇨병성 신경병증 Diabetic neuropathy

기본치료혈 : 비수·간수·외관·합곡·질사·족삼리·절골·태계·상산·절풍혈 등을 자침한다. 습열점증에는 음릉천을 가한다.

근육질환

1) 위증(痿證)

치료혈

보상지화(補水瀉火)
독취양경(獨取陽經)
심중비경(心脾兩)
근위(筋痿)

사암정법

근위(筋痿)	간열 : 간정격(음곡·곡천 보, 경거중봉 사)
맥위(脈痿)	심열 : 심정격(대돈·소충 보, 음곡·소해(小海, HT3) 사)
육위(肉痿)	비열 : 비정격(소부·대도 보, 대돈·돈백 사)
위열(痿熱)	폐열 : 폐정격(태백태연 보, 소부여제 사)
골위(骨痿)	신열 : 신정격(경거·부류 보, 태백태계 사)

2) 근급(筋急), 근련(筋攣)

치료혈

슬곡근급불능행(膝曲筋急不能行)
슬곡근급불능신직(膝曲筋急不能伸)
근급불능행(筋急不能行)
근급신경(筋急神經)

음곡 보, 소부 사
내정 보, 합곡 사
곡손·내관 사
행간 보, 태충 사

사암정법

근위(筋痿)	간열 : 간정격(음곡·곡천 보, 경거중봉 사)
맥위(脈痿)	심열 : 심정격(대돈·소충 보, 음곡·소해(小海, HT3) 사)
육위(肉痿)	비열 : 비정격(소부·대도 보, 대돈·돈백 사)
위열(痿熱)	폐열 : 폐정격(태백태연 보, 소부여제 사)
골위(骨痿)	신열 : 신정격(경거·부류 보, 태백태계 사)

2) 근급(筋急), 근련(筋攣)

치료혈

슬곡근급불능행(膝曲筋急不能行)
슬곡근급불능신직(膝曲筋急不能伸)
근급불능행(筋急不能行)
근급신경(筋急神經)

태충·곤륜·삼리, 곡천·위양
곡천
내과(內踝)근급 흉내과, 외과(外踝)근급 흉외과
위중·위양

근골수단신(筋骨髓腎)	척택,합곡

사암침법

근련(筋縮)	간척 . 긴장각(合谷.곡지천 보. 경거중풍 사)

3) 근계(筋脈)-근련(筋挛)

치료법

근련음족통(筋挛陰足痛)	조해.상음교.태충, 중봉(손)
근련공통(筋挛脊痛)	승산, 곤륜
견구부지,사지경년, 액첨(筋骨不止, 四肢震冲, 腋諂)	간사(손)
슬근련급발,정불정불수(膝筋挛急不伸)	위양
근련슬부독신불가굴(筋挛膝不得伸不可以行)	양구.곡천.양관

4) 천근(轉筋)

치료법

천근이통(轉筋而痛)	승산(風, 손)
근련천근 심지근련 부독궐신(筋挛轉筋 十指筋挛 不得屈伸)	족외과상(손)

사암침법

족심천근(腫瘤轉筋)	삭문 정, 사관 양, 심선 사
각족천근(脚足轉筋)	삼리 . 삼정각(중극.합계 보. 상양.규음 사)

피부 질환

1. 두드러기(Urticaria)

개요	여러 가지 원인에 의해 피부점막의 혈관이 확장되고 투과성이 증가되어 나타나는 팽진과 소양감이 주증상인 과민성 피부 질환
증상	피부가 가려워 긁으면 팽진이 발생하는데 크기는 불규칙적이고, 담홍색으로 중심은 창백하고 가장자리는 홍색이다.
원인	대부분 주리(腠理)가 소승(疏松)할 때 풍사가 침습하여 기표에 풍체되거나 혹 위장에 적열이 있는데 다시 외사에 감(感)하고 기표에 울(鬱)하여 병이 발

참구지료 : 곡지.여계.혈해.상풍교.위중.양릉천

변증	증상	침구치료
외감풍사(外感風邪)	起病急驟, 瘙痒異常, 舒速或反, 透發或風吹即發病或加剧, 伴有鼻塞, 口渴, 頭痛頭昏, 脘滿食, 脘滿食, 脘滿食	配: 건우.양계.풍문.대추
위장적열(胃腸積熱)	突起激或吃魚蝦黃食物而反復發作, 皮疹色紅, 瘙痒剧烈, 伴有脘腹疼痛, 神疲納呆, 便秘或泄泻, 舌質鮮, 脘滿數	配: 족삼리.열결.중완
상부신이 심하면		配: 합곡.곡지.풍부.대추.백회.영향.사죽공
자번신이 심하면		配: 복토.풍시.족삼리.위중

2. 습진(Eczema)

개요	과민성 염증성 피부 질환의 하나로 대칭적으로 나타나는 多形性 皮疹과 반복적 발생이 특징이며 발생 시기에 따라 급성·아급성·만성의 세 종류로 나눌 수 있다.

참구지료 : 대추.곡지.족삼리.상풍교.신문

변증	증상	침구치료
습열증(濕熱症)	急性發多見, 丘疹紅腫, 糜爛, 滲出或大, 瘙痒不堪, 或伴有發熱, 大便秘結, 小便短赤, 苔黃膩, 脈弦滑	配: 음릉천.도도.폐수
혈허증(血虛症)	慢性發多見, 病程遷延, 反復發作, 皮疹色淡, 薄厚, 脫屑, 並有顯著疲乏, 間夜瘙痒加重, 血脂, 伴有頭暈眼花, 脫髮之力, 舌淡, 脈細弦.	配: 대도.극문.혈해
상지(上肢)		配: 합곡.내관
하지(下肢)		配: 족삼리.상풍교
외용 : 청문단(外用 : 紅門胆)		配: 창강.회음

3. 신경성 피부염(Neurotic dermatitis)

개요	전발성의 피부소양감과 태선화를 주요 증상으로 하는 만성 피부염으로 정서적 자극과 밀접한 관련이 있다. 피부에 원형 혹은 다각형의 구진(丘疹)이 생기고 융합하여 片을 형성하기도 하며 가려워 긁거나 하면 피부가 가죽과 같이 두껍게 된다. 한의학적으로는 무피선(牛皮癬)이라고 하며 이명으로 **蟲牛癬, 牛皮風癬, 牛癬, 牛樂高粱癬, 牛樂** 등이 있다.
증상	소양감이 서서히 극렬해지며 긁은 후 담갈색(淡褐色)이나 정상 피부색의 원형·다각형의 편평구진이 생긴다. 오래되면 피부가 두꺼워지며 태선화(苔藓化)되고 간조해지고 작은 인설(鱗屑)들이 생긴다. 긁으면 혈기(血脂)가 생기고 오래되면 합계서에 핀(片)을 형성한다.
원인	초기에 풍습사가 기부, 경락에 조체(阻滯)됨이 오래되어 열로 변하거나 기계적 자극이 있거나 긁어서 발생한다. 또한 혈허간랑, 정신적 긴장 불안, 음액모상, 영혈부족, 피부영양부족으로 발생한다.

참구지료 : 풍지.대추.혈해.곡지.내관.위중.신문.소해.아시혈

변증	증상	침구치료
풍습화열(風濕化熱)	病程較 迅速, 片丘疹 形成, 紅色, 滲液, 糜爛, 血痂, 苔薄黃, 脈滑數	配: 양릉천.태백.태연
혈허풍조(血虛風燥)	病程較 長久, 皮膚粗糙, 肥厚, 脫屑, 牛皮狀, 抓痕, 苔薄, 脈細	配: 삼음교.족삼리.격수

4. 대상포진(herpes zoster)

개요	갑자기 수포가 무리지어 일측의 신경분포를 따라 띠모양으로 배열되고 심한 자통을 동반하는 피부병을 말한다. 봄·가을에 다발하여 성인에게서 많이 발생한다. 2~4주 지나면 회복되며 치료 후 재발은 거의 드물다. 한의학적으로 사구단(蛇串疹)이라고 하며 이명으로 **纏腰火丹, 蛇蛛瘡, 火帶瘡, 蛇丹, 飛蛇丹, 纏腰龍, 蛇帶瘡, 火腰帶毒, 白蛇帶, 蛇纏瘡, 蛇腰瘡** 등이 있다.
증상	발진 전에 미열이 있고, 피로 등의 전신증상이 나타난다. 발병 시 환부에 띠 모양의 홍반이 있으며 피부가 붉어지고, 녹두대(綠豆大)에서 황두대(黃豆大)의 크고 작은 물포진(血疱疹)이 연속적으로 생기고 수포로 변하여, 밀집하여 신경주위에 띠 모양으로 배열되고 주위가 붉게 변한다. 약 7~8일 후 수포의 궤피(潰破, 미란(糜爛), 삼출, 혈가가 나타난다. 피진(皮疹)의 발생은 항상 일측에만 나타나고 신경 주위에 배열되며 중앙을 넘지 않는다.
원인	수두(대상포진 병독)가 호흡기계 침입하여 소양 결핍 경락에 풍화사(風火邪)가 침입하거나 내부에 습열이 쌓여고 외부에서 독사를 감수(感受)하면 기부의 영위에 울체되어 발병

참구지료 : 풍지.대추.혈해.곡지.내관.위중.신문.소해.아시혈

변증	증상	침구치료
풍화량(風火型)	多發頭胸部, 口苦, 咽痛, 眩暈, 心煩惡悲, 目赤面紅, 便赤, 舌紅, 脈弦數	환부 주위 및 기문·곡천·족삼음·중저·지구 a. 심번(心煩) : 첨 극문·신문 b. 부요동통(腰酸痛痛) : 첨 내관·양보 c. 구고(口苦) : 첨 양릉천·지구
습열량(濕熱型)	多發胸部, 面部, 水泡漬破, 疼痛, 納呆, 苔黃而膩, 脈滑數	환부 주위, 내정·외관·합계·공손·곡지, 열성(熱症)하면 첨 합곡·대추

5. 피부소양병(Pruritus)

개요	피부소양병의 종류는 발발성과 국한성으로 나누어 볼 수 있는데 발발성 소양병은 당뇨병, 간담 질환, 장 기생충, 임신 후기 등과 같은 질환과 연계되어 있다. 일반적으로 신장·장신 요인, 피부건조, 한선위축, 피지선분비, 기후 변화, 의류 등이 관련 있다. 국한성 소양병은 위에서 언급한 원인 외에 생식기 트리코모나스, 장 요충, 지루, 백대, 피임기구, 생리대의 자극과 관련 있다.
증상	소양감은 수면 전이나 정신긴장, 기후변화, 음주 또는 매운 음식을 먹은 후에 유발되거나 가중되며 소양 발작 시 참기 힘들며 장복하며 심하면 전신으로 퍼질 수도 있다. 소양증이 가벼운 경우엔 긁지 않고 참으면 지나가지만 심한 경우에는 심하게 긁어서 피부가 헐고 출혈, 동통이 생긴다. 오랫동안 긁으면 피부 전신에 조흔(皮癬), 혈기, 색소침착, 태선화가 나타난다.
원인	혈열습화한기 피부영혈불족에 외감하 막혀 궐표되지 않거나 습열한화작하여 血風化燥하여 肌膚失養하여 발생

참구지료 : 곡지.합곡.풍문 / 혈해.격수.족삼리

변증	증상	침구치료
풍조혈열(風燥血熱)	청장년층에 많으며 병정은 짧으며 참지기 힘들나 한번 긁으면 심하게 되어 매우 괴롭힌 경우에 소양증, 피부건조증, 탈설(脫屑)이 발생한다. 호발지는 목은 포함하다.	配: 곡지.태계.삼음교
혈허간랑(血虛肝旺)	노인에게 많으며 병정이 비교적 길고 정서나 기후변화에 따라 쉽게 소양을 일으킨다. 피부가 紅潤되고 갈라지며 두껍(腫厚)이나 변비를 동반하기도 한다. 호흡불평紅하여 맥은 細數 혹은 弦數하다.	配: 간수·태충
항문소양증(肛門瘙痒症)		配: 장강·승산
외음소양증(外陰瘙痒症)		配: 삼음교·신수·관원·음릉천·음포

6. 과민성 자반Purpura

개요	임종의 반응성 모세혈관 출혈 질환으로서 피부 혹은 점막의 한정(瘀血)을 특징으로 하고 동반되는 증상이 정도의 차이는 있지만 혈뇨, 복통, 관절증통을 일으킨다. 아동과 청년기에 자주 발생한다. 임상적으로 단순성 자반·출습성 자반·복성 자반으로 분류
증상	자반(紫斑)은 하지 및 둔부에 대칭적으로 분포하며 크기의 차이가 있고 피부 표면에 출혈성 구진을 나타낸다. 위중하면 자반이 융합되어 대혈포(大血泡)를 형성하며 중심부에는 출혈성 괴사가 발생
참구처방	곡지 사, 족삼리·기해 보혀에 혈해는 상사지(上斜刺)로 2~2.5寸 시침한다. 면역 복통이 심하면 첨 삼음교·태충·천추

7. 단독(丹毒) Erysipelas

개요	용혈성 연쇄상구균이 피부 및 피하조직에 급성 염증을 일으키는 것으로 쉽게 재발한다. 발병 후 환부가 적단(赤丹)과 같이 되므로 단독이라고 한다.
증상	갑자기 발병하며 황상 먼저 오한발열, 두통, 구갈 등 의 전신적 중독증상이 발생하고 계속적으로 선홍색의 반점(斑点)이 나타나며 손으로 누르면 색이 없어진다. 중혀이 신속하게 주위로 퍼지거나 자홍색의 변한을 형성하고 표면이 종창되고 작열하며 경계가 청초(清楚)하고 자각적인 작열통이 있고 누르면 더 심해지고 부근의 림프선증대가 나타난다.

변증	증상	침구치료
풍열량(風熱型)	두면부에 발생하고 먼저 한쪽의 면중장 혹은 비림(鼻梁) 혹은 미부(耳部)에서 비교적 심하고 빠르게 두면부로 퍼진다. 피부가 심하게 종창(紅腫)되며 작렬, 오한발열, 두창통, 구갈, 노역하며 호흡불평, 脈浮數하다.	곡지·백회·풍문·족삼리·족상리·태양·아시혈 a. 열심(熱兼) : 첨 도도·대추 b. 심번(心煩) : 첨 내관·단중
습열량(濕熱型)	하지부에서 발생하거나 재발성 단독이다. 피부가 선홍색에서 암홍색으로 변하거나 황색수포를 형성하고 파괴하며 음수(滲水)하며 양종(痒腫)하고, 발열, 신온(神昏), 심번, 구고갈증, 골절산통, 맥는 것을 살펴하며 구토, 변비, 소변단적, 호흡불평, 脈濡數하다.	합곡·족상리·혈해·위중·음릉천·삼음교·아시혈 a. 양종(腫痒) : 첨 삼릉·수구 b. 구토(嘔吐) : 첨 내관·중완

8. 원형탈모증Alopecia

증상	두발이 돌연 탈락하거나 점점 탈락한다. 반독(斑禿)은 국한성으로 반상(斑狀)의 탈발(脫髮)을 말하는 것으로 원형이나, 타원형이고 불규칙하며 크기가 같지 않고 경계가 명확하며 국소적으로 모발이 탈락하며 영증은 없다.

참구지료 : 백회·두유·풍지·격수·족삼리·삼음교

변증	증상	침구치료
혈허량(血虛型)	두발이 점점 세연(細軟)하고 건조해지며 영화윤지 못하며, 골고루 탈락되며, 나날이 퇴소해지고 혈흔하고, 수면불안, 몽몽불편, 소불로고, 피곤불쾌	첨 간수·신수·태계
혈열량(血熱型)	두발이 갑자기 탈락하고, 병로뇌통, 국소적으로 痛痒, 혹은 皮膚敏感過敏, 心煩口苦, 便秘溲黃, 脈數或弦	첨 곡지·혈해
혈어량(血瘀型)	두발이 부분적으로 탈락하거나 전부 탈락하고, 혹은 눈썹도 탈락하며, 日久不良하며 面色暗晦, 舌有瘀点, 脈澁沈諦	첨 태충·구허·격수

9. 주사(酒渣)Rosacea

개요	면비부(面鼻部)에 발생하는 얼굴의 만성 피부병이다. 특징은 피부가 미만성 홍조를 띠고 구진, 농포 혹은 농포를 동반하며 모세혈관이 확장되고 나중에는 비인(鼻鼽)이 비대해지고 비첩(鼻鼾)이 형성된다. 중년 이후의 남성에게서 많이 볼 수 있다. 비정인(鼻尖部)에서 모발혈이 홍창, 열통, 동통 등의 부위에서 호발한다.
참구치료	양릉·소료·인당·중저·사백 관료·합곡·천부·협백

10. 경피병(硬皮病)Scleroderma

개요	경피병은 국한성과 계통성으로 분류할 수 있고 국한성은 피부경화증 주로 표현되며 계통성은 내장기관까지 연계된다. 이 병의 원인은 감염과 관련되며, 아울러 감염으로 유발된 자가면역질환과도 관계가 있을 것으로 인식되고 있다. 이 병은 20세 전후에 남성보다는 여성에게 호발한다. 한의학적으로는 **皮痹, 風痹, 風熱痹** 등이 있다.
구법	a. 전체적인 치료 · 원칙 : 혈허를 분석하여 4가지로 나눌 수 있다. 대추·신수 / 영문·비수 / 기해·혈해 / 격수·폐수 · 방법 : 부자(附子)나 정계산(丁桂散)으로 간탕구하며 매주 2회 쓰고 한 개 조리 혈위를 선택하여 번갈아 가면서 구법을 실시하는데 2회씩 직장 2g으로 도표한다.
	b. 국소적인 치료 피부소양이 국소적인 것은 자락발리(刺絡拔罐)을 첨가하여 사용한다. 만약 증상이 명확하면 물사·양지탈에 정계산 애주구(丁桂散 도표)를 한다. 환상에 주의하여 일정한 온열감을 느낀 후에 다 소진되지 않은 애주를 치운다. 매주는 증상개선과 수지궤양에 일정한 차용이 있다.

안이비인후치과 질환

안(眼) 질환

1. 내장(內障)

개요	눈동자의 안쪽이 황색으로 혼탁해져 정자 예장(翳障)으로 형성되는 질환
원인	간신결허, 기혈영허, 위허, 신노(神勞) 등에 의해서 발생
증상	정동(睛瞳) 속이 혼암(昏暗)한 것인데 외관으로는 병이 없는 안(眼)과 다름없고 오직 동자 속에 은은하게 정체한 것이 있기도 하고 정체이 없는 것도 있다. 예장이 확정 내에 생겨서 동자를 가리는 것이다.
참구처방	간수·신수·족삼리·풍지·천주·합곡·광명 또는 천죽·사죽공·태양·사백·합곡

2. 노목반정(鼻赤皶鼻)

개요	경맥의 변상적인 질병이고 검열지(臉裏處)의 구결맥(球結脈)위에 얇은의 막상으로 된 혈관들이다. 안자부위(眼眥部位)에 커다랗고 날카한 적색(赤色)이 생겨나 백점부위(白點部位)를 가로로 관통하여 혹적(黑點) 부분까지 침범하고 심한 경우에는 동자에까지 이르게 되는 것을 지칭한다.
원인	심폐 二經의 풍열이 응성하여 경락을 막거나, 신절한 음식을 즐겨 비위에 적열이 생기거나, 감정이 지나치거나, 성교를 지나치게 하여 신음이 휴손되어 심화가 상열하여 발생
증상	태양병 : 안목(眼目)이 동통하면서 적색(赤色)이 상부로부터 내려온 것. 표증에 속하므로 번드시 미풍을이 동통하고 혹은 뇌통(腦痛)과 항통(項痛)이 생기며 혹은 변두증통이 발한다. 양명병 : 하부에서부터 올라간 것 소양병 : 외자(外眥)로부터 내측으로 들어간 것.
침구처방	용지태양·간·족정 증상에 따라 가. 풍열증상(風熱證候) : 열결·심선·합곡 나. 비위적열(脾胃積熱) : 합곡·족심리 다. 신음휴상(腎陰耗傷) : 간수·조해

3. 안구동통(眼球疼痛)

원인과 증상	육지백안통(目脂白眼痛) : 양맥(陽)에 속하여 추간에 통증이 심하므로 고한(寒氣)한 억제를 원인 육주흑안통(目珠黑眼痛) : 음맥(陰)에 속하여 마간에 동통이 심하므로 고한한 억제를 원인하면 도리어 악화.
침구처방	가. 안정통(眼睛痛) : 용무·용지·통리·합곡·신맥·조해·대돈·규음지침 나. 안육작증통(眼肉作證痛) : 신장상·상신회·천장·백회 다. 안중통(眼瞳痛) : 신선맥(腎線)

4. 안온(정명)(眼瘟(青盲))

개요	양목 눈(혹은 한목 눈)이 흑백은 구분이 되지만 사물이 분명하게 보이지 않는 것
원인	간신부족, 심영휴허, 비신양허, 간기울결, 기혈어체 등으로 정혈이 눈으로 상승되지 못하여 시력과 시각의 능력에 이상이 오는 것

변증	증상	침구처방 : 용지·구후·정명
간신부족(肝腎不足)	眼症阿前, 視頭眼瞑明, 腰膝痠軟, 眩暈耳鳴, 舌紅苔薄脈細大數	간수·신수
심영휴허(心營虛)	眼症阿前, 面白無華, 頭暈心悸, 夫眠健忘, 舌淡脈細弱	심수·격수
비신양허(脾腎陽虛)	眼症阿前, 面白形寒肢冷, 腰膝痠冷, 少氣乏力, 食少便溏, 舌淡苔白, 脈沈細	비수·신수·족삼리
간기울결(肝氣鬱結)	眼症阿前, 情志不舒, 頭重目脹, 口苦脇痛, 脈弦細數	합계·태충·광명
기혈어체(氣血瘀滯)	眼症阿前, 常伴頭痛部外痛史, 頭痛健忘, 舌色紫暗, 脈澁	기문·내관·격수·상양

5. 색맹(色盲)

개요	색각장애를 의미하는 것으로 시양막상의 감광세포 결핍으로 발생
원인	내력(內曆)선 기혈이 불화하여 한공(汗孔)의 기능에 영향을 미치며 간이 불화하여 오색을 변별할 수 없게 된 것
침구처방	천유·상천·동자료(主刀)·정명·정공·사죽공·사백·합곡·광명·족삼리(足刀)·임읍·행간·중봉·태계·소부·정명·동자료·용지·사백·합곡·족삼리·광명·행간(刀補法, 直線灸 및 隨灸)

6. 작맥(雀目)

개요	밤에 잘 보이지 않는 야맹증
원인	간혈적소, 신양부족, 비실건운
침구처방	간수·광명·상음교·조해(補), 합음(瀉)甲 後 1수부터 적백육제(적백육제)를 따라 쓴

7. 목불명(目不明)

개요	목불명은 시력이 약한 증상. 안맥(眼病)은 대부분의 전신성 질환에서 일반적으로 나타나는 증상
원인	간신의 부족, 심화상염 등
침구처방	정명·사죽공·천죽상상·천정·천주·양로·광명 가. 보익간신(補益肝腎) : 간수·신수·곡천·곤륜(補) 나. 정심사화(清心瀉火) : 심장·관골(瀉音, S14) 합곡(瀉)

8. 도정권모(眼睫倒毛)

개요	속눈썹이 내측 중앙으로 향하여 동자를 찌르는 증상
원인	조정(眼瞼)이 오래도록 낫지 않은 상태에서 음식부절로 비습간열이 되어 포막(脈絡)과 기혈이 응체되므로 피려현긴(皮膚緊氣)하고 내금외전(內金外出)하여 발
증상	눈물이 방울방울 흐르고, 정자 깨워서 생기며, 안검이 긴장되고, 睫毛(속눈썹)가 찌요되어 동자를 찌르는 것 아픈 것
침구처방	내침(內鍼)을 위집어 상풍정으로 출혈시키고, 좌조감(左爪甲)에다 사법(瀉)(補法(補))으로 자침하여 요정

9. 목적풍(目赤風)

개요	목적풍은 목적증풍이라고도 하여 목적, 안검부종, 동통이 주요증상으로 나타나는 급성 안질이다. 이명으로 '風熱眼', '天行赤目', '暴風客熱' 이 있다
원인	외감풍열과 간담화성

변증	증상	침구처방
외감풍열(外感風熱)	표증발열, 두통, 코막힘, 코맹맹, 항통, 목강통증, 목부종 등	용지·정명·태양·합곡·곡지·외관
간담화성(肝胆火盛)	표증발열, 두통, 코막힘, 口苦咽痛, 흉협고만, 경통, 목부종	용지·정명·태양·행간·합계

10. 목예(目翳)

개요	측정질환(眼睫疾患)으로 목배환예, 목첩환, 목맹환, 백환, 흑환 등으로 나눈다
원인	외상, 풍열이 상응, 간허 등으로 열적(熱熾)
증상	예막의 크기가 일정하지 않고 주위(眶圍)의 확갈지 않으며 대개 동신(瞳神)을 가리며 시력이 저하되거나 시력장애가 있다.
침구처방	정명·간죽·승읍·동자료·용지·간수·족임읍 대소골공(大小骨空) 가. 풍열 : 임읍·용지·합곡 나. 간신허적 : 간수·신수

11. 유루증(流淚症)

원인	간신의 기가 부족하거나 혹 풍사에 감한 것

변증	증상	침구처방
냉루증(冷淚症)	안정맹적(眼睛發赤), 통증은 없이 눈물이 흐르며, 바람을 쐬면 눈물이 흐르는 경우가 많다. 눈물이 날 때 열감이 없고, 치료해지 않으면 시력저하가 나타나기도 한다.	정명·간죽·용지·간수·신수
열루증(熱淚症)	안정충동, 결통, 외관(眼睛紅腫, 熱痛, 異物)이 있으며, 눈에은 침조하다. 바람을 쐬면 극렬해지고, 눈물이 날 때 열감이 있다.	정명·간죽·합곡·양백·태충

12. 안포증(핵탄증)(眼胞腫(穿粒腫))

개요	본병은 안검에 발생하는 국한성 종통, 경결, 동통, 속통(觸痛)을 주증으로 하며, 형태가 핵탄과 유사하다고 해서 '핵탄증'이라고 한다

변증	증상	침구처방
비위온열(脾胃蘊熱)	상연(抽線)에 국한성의 홍종경결, 동통 또는 속통, 혹은 경결의 확대기 끝에 나타나는 黃色膿點, 口乾, 心煩, 口渴, 苔黃膩, 脈滑數	승읍·족삼리·음릉천·합곡·소충
외감풍열(外感風熱)	상연(抽線)에 국한성의 홍종경결, 동통 또는 속통, 혹은 경결의 확대기 끝에 나타나는 黃色膿點, 惡寒發熱, 頭痛, 咽痛, 脈浮數	용지·정명·합곡·이정(頭面)

13. 사시(斜視)

개요	양목 눈이 동시에 전방을 바르게 볼 수 없는 질병
원인	안근(眼筋)이 하나 또는 몇 개가 마비되어 안구운동에 장애가 일어나고 복시 현상이 나타나거나(麻痺性斜視) 또는 안질(眼疾), 부상 등으로 한목 눈의 시력이 손상을 받았을 때(공동성상사시(共同性斜視))
증상	한 눈이 어떤 물체를 직시할 때 다른 한 눈이 그것과 다른 방향으로 향하는 것을 알게에 그 방향에 따라서 내외상·좌사시 등으로 구별
침구처방	용지·합곡·구후·정명·태양
소아통풍(사시)(小兒痛風(斜視))	어린 젊이 발생하며 더 질환의 후유증이나 외상, 불량한 습관 등에 의해서 형성된다. 근육(眼睛)이 굳어지면 치료하기 어려우므로 조기치료 제어 한다. 정명·간죽·동자료(眼, 혹)

14. 근시(近視)

개요	가까운 거리의 사물은 정상으로 볼 수 있지만, 먼 거리의 사물을 볼 때는 막모불정(模糊不清)한 질병
병인	선천음부의 부족과 불량한 눈 사용의 습관으로 간신의 휴손을 여기시킨 것이 주요한 병인

변증	증상	침구처방
간신휴손(肝腎虧損)	眼力逐漸減退, 逐漸模糊, 久視則眼疲, 頭暈 眼珠痛, 兼有腰痠膝軟, 舌紅, 脈細	정명·간죽·승읍·용지·간수·신수·공명

15. 원시(遠視)

개요	먼 거리의 사물은 정상으로 볼 수 있지만, 가까이 있는 사물을 볼 때는 막모불정(模糊不清)한 질병.
원인	간기전허(肝氣虧乏)과 안축장(眼軸長)의 불균형이 비정시(非正視)를 일으키는 요인
침구처방	가. 정명·용지·간수·신수(主) 나. 간죽·승읍·동자료·합곡·족삼리·광명·태계(配穴)

16. 수명(羞明)

개요	외관(黑天), 오일(烏日) 등의 이명이 있으며, 빛에 대한 과민반응을 보이는 현상
원인	음허, 음허혈휴
증상	음허(陰虛) : 목적증풍(目赤腫痛)과 눈꺼풀 열루(熱淚)가 흐르는 경우 음허혈휴 : 눈에 적풍(赤痛)이 없고 건삽수명(乾澁羞明)한 것
침구처방	정명·동자료·간죽·합곡·소골공·이간·행간·광명

17. 핵탄[illegible](핵탄[illegible])

개요	안검이 저기도 모르게 떨리는 것 이명 : 검련, 핵탄[illegible], 핵탄[illegible]
원인	음결외습, 혈허생풍
침구처방	정명·사백 용결 : 보 간죽·두유 / 혈허 : 보 혈해·격수

이(耳) 질환

1. 이명(耳鳴)

개요	내이(內耳)에서 울리는 소리를 자각하는 것으로 중증 이롱의 전조증상이 된다.		
변증	증상	치법	침구처방
실증	暴病耳鳴, 或耳中覺聽, 晚聾隨極不聞, 按之不減 / 肝鬱之火挾痰濁者 兼有頭痛, 面赤, 嘔吐, 煩躁善怒, 脈弦 / 外感風邪者 兼有頭重發熱, 脈浮數	청간담화 외감풍규(淸肝膽火 化痰消鬱)	예풍·정회·중저·합계·용릉·행간
허증	久病耳聾, 或耳鳴時作時止, 聲細調匀,療與刺加劇, 按之晚聾減輕 / 腦鳴 兼有頭暈, 腰痠, 遺精, 帶下, 脈虛細 等 證	보익간신 종규충이(補益肝腎 通竅聰耳)	신수·관원·태계·예풍·정회·중저

2. 이충(耳聾)

개요	청력장애를 말하는 것으로 중정(重聾)과 무문(無聞)의 구분이 있으며 청력감퇴로부터 점차 진롱(全聾)까지 되는 활정성 이롱도 있다.
원인	풍화의 사기 침습, 손상, 보포 전상(腐熟穀食) 등의 外邪과 간화상염, 신정휴손, 비위허약 등의 內因에 의해서 발생
침구처방	예풍·정회·이문·청궁·신수·족삼리를 보(신허). 휴임읍·책은·중저·외관·용지·합곡(풍화가 主 瀉) 한국·족삼리를 사(담화가 瀉熱). 가. 중정(重聾) : 간수·신수·태계·상음교 나. 무정(暴聾) : 용지·합곡·태충·정회 다. 이롱(이로리수)(耳聾(虛弱聾聾)) : 신수(혈 27번)·심수(혈 30번) 라. 이롱기폐(耳聾氣閉) : 소. 청궁·정회·예풍 고. 삼리·합곡 마. 이롱무문(耳聾無聞) : 전용 바. 이롱무독면(耳聾不聞聽) : 주수·원外踝近甲外角(兩穴)入一分 수혈고, 又解穴入三分補之

3. 정이(聲耳)

| 개요 | 이내(耳內)의 화농성 질환으로, 鼓耳·耳疳·耳癤 등으로 표현된다. 상중은 소양지화가 상염(上炎)하여 이규(耳竅)를 점습하여 경기(經氣)를 울조(鬱阻)시켜 화로 변화하여 농을 형성하거나, 외감풍열의 사독이 귀에 정집하여 기막(肌膜)을 착상(侵襲)하고 농을 발생시킨 것이다. 허증은 반복발작하여 음액을 손상시켜 신음휴허의 증상이 나타나게 된다. 이규 내의 진액이 응결되어 핵을 형성하여 색이(塞耳)하게 되고 이내에 습기가 있으면 황색·흑색의 농이 배출되면서 악취가 나거나 혹은 이내에 배액감이 있으면서 오색진 농이 유출된다. |

변증	원인	증상	치법	침구처방
실증	외감풍열이나 간담습열로 발생	이내(耳內) 통증이 극렬하고 심하면 작열감이 있으며, 두통, 열갈증, 한계, 흉폭증갈, 嘔吐口苦, 納呆 등을 동반하며, 수일 후 고막의 궤파, 황색의 점조한 농의 유출이 나타난다. 舌紅, 苔黃膩, 脈弦數	청소양화, 거풍청열택독(淸少陽火, 祛風淸熱解毒)	용지·예풍·정회·중저·족임읍·대추
허증	간신음허나 비실건운으로 발생	間歇性하나 비실건운으로 발생	보신기, 통이규(補腎氣, 通耳竅)	신수·태계·예풍·중저

4. 이통(耳痛)

원인	간담울열(肝膽鬱熱)
치법	소풍청열(疏風淸熱)
참구처방	예동정회-곡지,외관-합곡-중지 등에 침법을 사용

비(鼻) 질환

1. 비연(鼻淵)

영향-건당-상성풍지 혹은 상영향-건당-폐수-신수-합곡-열결		
변증	증상	참구처방
급성	맑콧물, 콧막힘증, 장취, 눈부, 뒤꼬뒤	36 합곡-열결-대추(督)
만성	요통장하, 콧코막힘, 귀울렸음, 콧물不聞증候, 현훈-眩暈증候, 흔쇠상증, 탈발脫髮	36 족삼리(足)
	변증구고(鼻証口苦)	36 행간-풍지

2. 비구(鼻嗅)

개요	코에서 맡은 곤물과 함께 반복적으로 鼻痒, 喉嚨 鼻塞 등의 증상이 있는 것. 서양의학의 과민성 비염과 유사
원인	폐하기약으로 풍한의 사기가 비(鼻)에 침범하여 발생
증상	비류청체 비중수 증(鼻涕淸澈, 鼻수水涕)
치법	온보폐장, 거산한사(溫補肺臟, 祛散寒邪)
참구처방	상성-인중-풍부-백회-풍지-풍문-대추-신회-간-전정-영향-합곡

3. 비색(鼻塞)

개요	주로 풍한이나 풍열로 인하여 폐기가 불선(不宣)하여 나타나는데, 감모나 비연으로 인한 병적인 상황에서 나타나는 증상. 서양의학의 급만성 비염 혹은 만성 부비동염에 의한 축농증과 유사
원인	비색증은 모두 폐에 속한다. 한기가 피모를 폐쇄(閉塞)하거나, 화열이 청도(淸道)를 증울(蒸鬱)하면 발한다.
증상	한기가 피모에 속상하여 비색불리하고, 화열하여 부지향하(不知香臭)하고, 풍한혼상하면 비색심중 문제(鼻塞聲重 喉嚨)한다. 후각장애와 함께 두통, 두중, 악취의 증상을 나타낸다.
치법	소풍산한-고(疏風散寒通竅)
참구처방	영향-상성-인당-신회-백회-사관(사) 외관-간목
	가. 매풍사(賣風邪) : 풍부-합곡-상성
	나. 비색부향하(鼻塞不聞香臭) : 영향-상성-합곡-풍부-백호-전곡-수-신회
	다. 비색폐연(鼻塞肺淵) : 태백-태연(兩), 소부-어제(兩)
	라. 비색부문향하(鼻塞不聞香臭) : 현종-二日쇼二七회 표七꼬회

4. 비지(鼻痔)

개요	뭍차면 비창(鼻瘡)이 되고, 뜨차면 비지(鼻痔)가 되는데, 음식(飮食)래서 식욕(飮食)을 証로하여 대조만큼 큰 백이 비규를 막고 심하면 비용(鼻塞)까지 한다.
원인	폐경에 풍습과 열울이 응체되어 발한다.
증상	비강내부에 식표지(표痔)와 증시한 지백이 생하여 정차 비색하여 호흡이 원활하진다.
참구처방	폐수-풍문-풍지-풍부-척백-열결-합곡-상성-영향-통천-인당-수구-화료

5. 비사(鼻鼽)

개요	폐풍창(肺風瘡)이라고도 하여, 비(鼻)의 준두(準頭)에 월존확장과 함께 피부가 붉은색을 띠며 심하면 지속(遲遲)해지는 증상
원인	이 병은 폐위작열이 상증(上蒸)하였는데, 다시 풍한외속(風寒外束)하여 혈어윤강하여 생기거나 평소에 술을 좋아하던 사람이 비(鼻)에 침입하여 발생한다.
증상	비두발준이 확장되어 국부의 피부가 발홍(發紅)하여 병구(病久)하면 자홍색을 띠고 비두가 증대된다.
참구처방	영향-외관-곡지-합곡 비준두(鼻尖) 대추-백회(손七회)

6. 비녹(鼻衄)

개요	주로 비공출혈을 의미하며, 뇌혈이라고도 한다.
원인	폐열상승, 위열온직, 간화상염, 폐신음허 등
참구처방	폐열상승(肺熱上蒸) : 풍부-척택
	위열온직(胃熱溫直) : 합곡-내정
	간화상염(肝火上炎) : 간수-곡천
	두풍경녹혈(頭火上炎) : 상성-영향-풍부
	폐위구열(肺胃俱熱) : 척택-상리-내정
	폐신음허(肺腎陰虛) : 척택-음천(손)

7. 비자비중(鼻癢-鼻齆)

개요	비중(鼻中)에 생기는 음저를 말한다
원인	비저는 폐화온작(肺火薰灼)이나 열독응집하여 생겨난다. 비용은 폐중의 담화가 상증(上蒸)하여 발생한다.
참구처방	거로-부류-규정

구설(口舌) 질환

1. 구고(口苦)

원인	심열이 있거나 간열이 담에 전이하여 발한다.	
증상	구미(口味)가 고(苦)하여 혹 생장(生瘡)	
참구처방	폭상리-협곡-연곡-신문	
	구고담건(口苦膽乾)	관충심血
	구고동개개연(口苦胸痞中亦炎熱)	양릉천
	신구구고(腎味口苦)	상리-장문천
	구중고미(口中苦味)	동곡-장골-규정

2. 구취(口臭)

원인	대개 위열에 기인한 열으로 위화가 울결하여 용증에 찔러거나 심로 후미과식(心勞 厚味過食)으로 발한다.	
증상	구내(口內)에서 성취(腥臭) 등의 취가 난다.	
참구처방	대종 인중(溝)	
	청상사화(淸心瀉火)	노궁관충외관
	청열거담(淸熱去痰)	양천충양내정
	구취난근(口臭難治)	은교승장 또는 금진옥액
	구중종취(口中腫臭)	노궁
	구내생창 악취난근(口內生瘡 惡臭難治)	심선혈 인중-승장-합곡-금진옥액

3. 구창(口瘡)

원인	장부의 적열이 심하여 구설(口舌)에 생창(生瘡)하거나 방광이 열을 소장에 전이하여 격창(膈瘡)하면 변비가 되어 위로 구설에 미란	
증상	구내(口內)에 창양과 미란이 발한다.	
참구처방	심수-폐수-위수-풍지-수구-승장-곡지-노궁-소상-관맥-합곡	
	청심사화(淸心瀉火)	노궁관충외관
	청열거담(淸熱去痰)	양천충양내정
	구설생창(심열口舌生瘡心熱)	합곡-후계-신문(심血) : 설하정자맥(심血)
	구중선(口中腺)	노궁-소택-심간태충
	포지보인(金銀藥膏)	승장노궁 후츠一튼

4. 구건순종(口糜脣腫)

개요	건순(糜脣)이라고도 하며, 개합과 음식진입이 안 되므로 금지(金治)해야 하는 병
원인	순(脣)은 비위에 속하는 구(口)의 개규로서 구건 순종위증(糜爛腫脹)은 비위에 열이 있기 때문에 생하는 것이다. 만약 순종(糜腫)이 있으면서 백피주점(白皮脂腐)하여 정지(膏油)와 같은 형태는 건(糜)이라 하는데 역시 심비의 화가 상역하여서 되는 것
증상	구순(口唇)이 건조(燥)하게서 개합이 안 되고 음식을 먹지 못하니 금지하여야 한다.
참구처방	삼음교-합곡-족상리-수장리-소상-상양
	건순(糜脣)에는 청상열(淸心熱)	신문-대종-척택

5. 설창-설출혈(舌瘡-舌出血)

개요	혀가 갈라져 창, 미란이 발생하고 심하면 출혈이 되는 것이다. 서양의학의 카타르성 또는 아프타성 설염의 증상이다.
원인	설(舌)은 심에 속하니 심은 설(舌)을 개규하고 심기가 설(舌)에 통하니 물리 화하면 능히 오미를 안다고 했고 심의 요(竅)라고 하였다. 고로 심경에 열이 성하여 발한다.
증상	동통이 있으면서 창이 생하고 심하면 미란이 발생하며 설이 파(破)하여 출혈케 한다.
참구처방	금진옥액(血血), 합곡-하응-내관-수구.	
	설창(舌瘡)	심음교-용천(湧)
	설상생창(舌上生瘡)	열결-건충-외관 인중-영향-지창-금진옥액

6. 응설-목설(凝舌-木舌)

개요	설하에 동통이 나타나면서 혹 혹은 자색의 종괴가 돌출되며 소설상(小舌狀)을 형성하는 것으로 서양의학의 타석(salivary gland stone)과 유사
원인	심경이 울열이 외부에서 발생
증상	응설 : 설근하(舌根下)에 작은 설형(舌形)을 한 것이 발생하는 것 목설 : 설하(舌底)이 구(口)내 한(溝)하여 기(氣)를 연하지 못하는 증	
참구처방	심창혈-심간혈 출혈 / 공진옥액내관합곡심창혈상중교	
	응설(凝舌)	소상-어제-용천(湧); 호랑간맥후파
	응설단어(凝舌單語)	대돈-소충(兩), 음곡-소해(少海, HT3)(兩), 음곡-곡천(兩), 경거-중봉(兩)
	응설증상, 열극단어(凝舌證狀, 熱極難言)	외관-심선혈-혈해-금진옥액
	목설(木舌)	족下 폐폐휘血血(足正中 不可刺)(以폐熱過盛, 傳刺 금진옥액 심선혈血血

7. 설강(舌僵)

개요	설본강(舌木僵)이라고도 하는데 주로 혀가 강직해져서 운동이 원활하지 못한 것이다. 이 병은 언어불정하고 지체한한, 구안괘사 등의 증상과 함께 나타난다.
원인	용부 영전 통리 행간 고열로 상진(傷津)과 조하(燥火)가 지성하여 근맥의 영양이 심조될 때 : 중증-어제-외관 또는 중증-관충(點刺血血)
참구처방	

8. 설운(舌縛)

개요	혀가 늘어져 못대로 음직이지 못하고, 말을 할 수가 없으며, 구안괘사의 연출부지(溢出不止)하는 증상
원인	주로 풍담으로 인해 발생하는데 중상은 혀의 음직임이 원활하지 못한 것으로 주로 담성이 있으면서 말을 하지 못한다.
참구처방	영전-상음교-척관-내정

치아 질환

1. 지통(齒痛)

위화아통(胃火牙痛)	호흡표위, 폭취口臭, 口渴, 便秘, 舌苔黃, 脈弦	청상위화(淸瀉胃火)	하관-내정-합곡-족삼리
풍열아통(風熱牙痛)	호흡표위불통, 폭취호유취, 苔薄白, 脈浮數	소풍열열(疏風熱熱)	하관-대돈-합곡-외관-족삼리-풍지
신허아통(腎虛牙痛)	호흡평평, 폭취미약, 口不渴, 腰膝酸軟, 舌紅, 脈細	보신음, 사간화(補腎陰, 瀉肝火)	태계-행간-합곡-족삼리-하관

2. 치우(齒龈)

개요	우치(齒龈)라고도 한다. 증상은 치아와 치아가 모두 마르며, 치근이 드러나고 요동한다.
원인	감신(甘腎)한 음식을 과식하여 구강이 불결하거나 풍담습열에 수양생경으로 손상하는 경우에 많이 발생
참구처방	합곡상간-태내정-하관-미관	
	우치통(齒龈痛)	합곡-내정(湧)
	치우(齒龈)	음저-신맥-합곡-열결

3. 아감(牙疳)

원인	외감풍열로 인한 경우와 위화상열이 상증하거나 온열병 후에 여독상증(餘毒上蒸)하여 발생하는 것이 대부분이다.
증상	치간충동동통하고 지속적으로 출혈과 부식이 있거나, 냄새가 있는 것이다.
참구처방	합곡-승장-하관-내정

4. 치녹(齒衄)

원인	외감풍열, 양명지화(外感風熱, 陽明之火)	
증상	일반적으로 동통은 없고, 치근에 심울에 혹은 자홍색을 띠며, 표면은 수종과 치간이 비대되면서 출혈이 있는 만성적인 염증이다. 급성으로 발생하면 치간에 농종과 함께 고열, 두통, 건통, 구취, 흉발, 극심한 통증과 함께 임파선종대 등을 볼 수 있다.	
참구처방	협거하관-지장-영향-합곡-족수	
	외감풍열(外感風熱)	족 외관-풍지
	양명상화(陽明上火)	족 내정-족삼리-대추
	양명위화(陽明胃火)	족 상음교-태충

인후 질환

1. 인후종증(咽喉腫痛)

변증	증상	참구처방
외감풍열(外感風熱)	咽喉紅腫疼痛 흉요포 창취 咽痛 음갈, 咽頭部有膨脹, 吞咽不利, 음폐, 脈浮數	수태음-수양명경혈 위주 회혈(湧) 소상-합곡-척택-곡지
위중실화(胃中實火)	咽喉紅腫疼痛 폭취口渴, 口苦, 大便乾, 小便黃, 苔黃, 脈洪數	수족양명경혈 위주 회혈(湧) 상양내정-현율-척택
신음유모(腎陰虧耗)	咽喉稍見紅腫, 咽痛較輕, 咽乾炎燥, 口干心煩, 舌質紅, 脈細數	족소음-수태음경혈 위주 회혈(中瀉中補) 태계-조해-어제

2. 전후종(膊喉風)

개요	후종(喉風)은 인후부에 발생하는 다양한 종류의 급성병을 통칭하는 말. 일반적으로 등喉風 폐喉風 膊喉風 등이 있다.

증상	열이 인후에 맺혀서 종물(腫)이 뒤에까지 돌리고 매비가 오고 가려운 증인데, 이 증은 이변(二變)으로부터 박멸을 지나서 붉게 되며 대개 내외측에 모두 종이 난다. 그리고 구급불개(口禁不開)하여 말을 할 수 없는 증이므로 급히 치료하여야 한다.
침구처방	소상상양관충(蹠血)-천돌-합곡-삼상-족상리(足)-태계(足)-천용-소신(脊椎)심요 or 廉泉(任)-합곡-협거-곡지-위중-조해

3. 실음(失音)

개요	성음(聲音)과 시아(聲啞)를 지칭하는데 심한 경우 소리를 내지 못하는 것을 말하려고 한다	
변증	원인	침구처방
폭음(暴瘖)	주로 실증이고 통상적으로 인후부 질환과 유관하며 외사를 감수(感受)하거나 폐기종성 또는 성도(聲道)가 잘 통하지 않은 경우	폐수-천돌-부돌-이제-합곡
구음(久瘖)	주로 고혈가 손상되어 폐신음허하며 성도가 자윤을 받지 못한 경우	신수-폐수-부류-용천

4. 매핵기(梅核氣)

개요	목에서 자각적으로 매실 핵 같은 것이 느껴지는 것으로 삼키도 삼켜지지 않고 토하려고 해도 뱉어지지 않지만 음식은 삼켜지는 것을 말한다. 기기가 울리듯이 인후에 이물감이 마치 매핵상으로 경조(梗塞)해 있는 것처럼 느껴서 격불출, 연부하(咽不出, 咽不下)하는 상태
증상	정신위축, 번민, 불면, 울민, 매핵, 오심
원인	정지부양, 간실조달, 기체담응, 담기호결(痰志不調, 肝失條達, 氣滯郁結, 痰氣互結)
침구처방	천돌-단중-내관-행간-열결-족상리-조해

7. 침구내과 | 상열관계질환 | 흉통(胸痛)

기본치료혈	주혈(主穴)	내관-심수
	심증(實證)	혈: 간사-결음수-풍륜-거결-극문
	허증(虛證)	혈: 격수-족삼리-영문-신수
	중증(重證)	혈: 관원기해-거결-인중-단중

변증치료

① 심증(實證)

분류	증상	치법	치료혈
상열어조(心血瘀阻)	胸部刺痛 固定不移 入夜更甚 舌紫暗 脈沈細	활혈화어 통락지통(活血化瘀 通絡止痛)	태충-상양교
담탁응색(痰濁壅塞)	胸部如窒而痛 或痛引胸背 氣短喘促 胸悶沈重 形體肥胖	활담개결(祛痰開結)	중완-용천
음한응체(陰寒凝滯)	胸痛劇發 遇寒痛甚 胸悶氣短 心悸 重則喘息不能平臥	신온통양산한(身溫通陽散寒)	대종-극문-관원

② 허증(虛證)

분류	증상	치법	치료혈
상신음허(心腎陰虛)	胸部隱痛 心悸盜汗 心煩不寐 腰酸腿軟 耳鳴 頭暈	자음익신 양심안신(滋陰益腎 養心安神)	내관-공손-상양교-신문
기음양허(氣陰兩虛)	胸部隱痛 時作時止 心悸氣短 倦怠懶言 面色少華 頭暈目眩 脈細	익기 보심음(益氣 補心陰)	극문-곡택
양기허쇠(陽氣虛衰)	胸部氣短 脈細無力 心悸汗出 畏寒肢冷	익기온양 활혈통락(益氣溫陽 活血通絡)	대종-족삼리

③ 중증(重證)

분류	증상	치법	치료혈
상열탈증(心陽脫)	面色紫 甲青紫 大汗淋漓 四肢厥冷 脈微欲絶	회양고탈 익심양(回陽固脫 益心陽)	기해-관원
수기능상(水氣凌心)	心悸胸悶 喘促不得臥 咯痰血絲 頻醫浮腫 小便短少 苔紫黯 舌白膩 脈促或結	거담화습 정심안신(祛痰化濕 清心安神)	거결-인중-단중

출혈(出血)

(1) 기본치료혈

비뉵(鼻衄)	풍부-이간-영행
비중뉵혈(鼻中經血)	천부-합곡
비뉵불능연(鼻衄不能煉)	폐수-합곡-간사-태계-영도-풍부-태충
뉵혈지지(經血不止)	위중-간백-기충-삼릉침으로 보사
뉵혈(衄血)	풍륜-대주-수문-합곡-삼상, 후뇌혈(腦戶)-곤륜(崑崙)-(조도 비)
뉵토혈(衄血-下血)	은백-대릉-신문-태계
토혈 혼궐(吐血 昏厥)	외관-소택-심수-격수-용천
토혈 복통시(吐血 腹痛時)	요천주보보
토혈 구역(吐血 嘔逆)	족수삼리(足-心水)표+비(大陵)
구혈상기(嘔血上氣)	신문
구혈음식 협작통해상연물기(嘔血有食 脇下痛背相牽引)	불용
구혈 흉배통(嘔血 胸背痛)	행간
폐출혈(肺出血)	신문-이제-곡천(脈穴)
토혈무취가지, 토혈유취물지(吐血無臭可治, 吐血有臭不治)	상문-유문-후계
혈혈 음허화동자(血血 陰虛火動者)	상원교-간수
해후중연 타혈(咳嗽中連 唾血)	대종
수혈(嗽血)	고황-폐수(兪), 천수-호흡 or 용종-중완
타혈 진한 구혈기(唾血 振寒 嘔血氣)	태연-신문
토혈 타혈(吐血 唾血)	호해수협곡-간사-위수-천추-간수-이제-노궁-태계
타혈 시한시열(唾血 時寒時熱)	태계-삼리-열결-태연
변혈(便血)	소산-부류-태충-태백
변혈시진 권맥긴지(便血數年 體脈緊者)	격수
장독적혈(腸毒下血)	소산-비수-장교-장강
장출혈(腸出血)	비수-명문-지실-천추-기해-내정-태충-은백
직장 항문출혈(直腸 肛門出血)	명문-장강-위중-승산-곤륜-부류
농혈 한출식열와 복중통(膿血 寒中食不知 腹中痛)	복애
반혈	족상리-합곡-고황수-격수-천추-복애 또는 호혈초
혈소판감소성 자반병	혈업양행(血熱妄行) : 곡지-합곡-대주-중완-족상리-혈해 음허화동(陰虛火旺) : 태계-조해-삼음교-혈해 기불섭혈(氣不攝血) : 족상리-음릉천-격수-비수-삼음교
백혈구감소증	족상리-삼음교-대주-혈해-비수-신수-격수

(2) 변증치료

① 객혈(咯血)

원인 : 폐장(肺臟)에 화열이 심한 데서 기인 / 증상 : 해수가 심하며 이때 출혈한다.

변증시치	증상	치료혈
간화범폐(肝火犯肺)	咯痰, 痰中帶血, 或 大口咯血, 血色鮮紅 或 索線, 胸脇痛, 煩躁易怒, 口苦, 脈弦	主穴 : 행간-이제 配穴 : 노궁-폐수
음허화왕(陰虛火旺)	咯痰少痰, 痰中帶血, 血色鮮紅, 潮熱盜汗, 身體羸瘦, 舌紅少苔, 脈細數	主穴 : 척택-공침-이제 配穴 : 백보-연곡-태계

② 뉵혈(衄血)

원인 : 내상실정이 중요한 원인이고, 양명경과 폐경의 울결에 기인하며, 상한병에 대량의 발한(發汗)시키거나 할 때 발한을 못 시키면 화열이 혈을 전박(迫)한 데서 기인한다. 주로 폐열, 위열과 간화로 유발한다.
증상 : 뉵혈은 비공(鼻孔)으로 출혈되는 것이지만 대량으로 출혈이 군박(逼迫)하면 구강으로 동시에 출혈이 된다.

변증시치	증상	치료혈
폐열(肺熱)	鼻塞喘息, 身熱咳嗽, 舌紅脈數	主穴 : 상성한곡소상 配穴 : 풍부-천보
간화(肝火)	鼻衄, 血色鮮紅, 頭痛眩暈, 目赤, 口苦, 煩躁易怒, 舌紅, 苔黃, 脈弦數	主穴 : 태연-행간 配穴 : 곡천-음천-위중

③ 토혈, 구혈(吐血, 嘔血)

원인 : 토혈은 노력과도(勞力過度), 식상(食傷), 음주과도(飮酒過度), 구혈은 폭노(暴怒), 방로(房勞), 취로(醉勞), 음주과도(飮酒過度), 양취(陽醉), 노상(勞傷)이다. 주로 위중적열, 간화범위, 비기허약 등에 의해 생긴다.
증상 : 토혈과 구혈은 모두 구강으로 출혈하는 것인데, 토혈은 구역성(嘔逆聲)이 없이 대량 출혈하는 것이고, 구혈은 구역성을 발하면서 출혈하는 것이다.

변증시치	증상	치료혈
위중적열(胃中積熱)	吐血鮮紅 或 索線, 脘腹脹滿, 口臭, 便秘 或 大便色黑, 舌紅苔黃膩, 脈滑數	主穴 : 상완-내정 配穴 : 극문
간화범위(肝火犯胃)	吐血鮮紅 或 索線, 口苦胸滿, 煩躁易怒, 舌紅絳, 脈弦數	主穴 : 양구-태충 配穴 : 노궁
비기허약(脾氣虛弱)	吐血較多, 色紫暗, 面色黃白, 神疲食少, 舌淡苔白, 脈沈細	主穴 : 중완-족삼리 配穴 : 비수-손백

⑦ 변혈(便血)

원인 : 음기가 내결되어 양혈이 순행하지 못하고, 장간으로 삼입(滲入)하여 항문, 즉 대변으로 출혈하는 것인데, 습독열독식독 등이 주요원인이다.
증상 : 혈중대변이하(血夾大便而下)한다. 변혈은 대변을 볼 때 변중에 혈이 비치는 것을 변혈이라고 하는데 혹은 선변후혈(先便後血)하고, 혹은 선혈후변(先血後便)하여 혈실로 구분할 수도 있어 적한 경우 비허치약하여 비불통혈(脾不統血)하거 때문이며, 실한 경우는 대장습결로 혈이(血)를 직상(向)하거 때문이다.

변증시치	증상	치료혈
비기허약(脾氣虛弱)	先便後血, 血色紫, 腹痛隱隱, 面色不華, 神疲懶言, 食少, 舌淡, 脈細	主穴 : 관원-태백 配穴 : 족삼리-회양
대장습열(大腸濕熱)	先血後便, 血色鮮紅, 肛門灼熱, 疼痛, 苔黃膩, 脈數	主穴 : 대장수-장강-자료 配穴 : 비수-상거허-승산

⑧ 뇨혈(尿血)

원인 : 음허화왕, 심화항성이 주요병인이고, 그 병기는 열상혈력(熱傷血絡)하여 혈이 소변을 따라 나오는 것이다.
증상 : 뇨혈은 소변에 혈이 비치는 것을 말한다.

변증시치	증상	치료혈
음허화왕(陰虛火旺)	血尿, 小便短赤, 潮熱盜汗, 腰膝酸軟, 舌紅少苔, 脈細數	主穴 : 명문-신수-관원 配穴 : 음곡태계태溪
심화항성(心火亢盛)	血尿, 色鮮紅, 小便熱赤, 心煩口渴, 口苦生瘡, 舌尖紅, 脈數	主穴 : 관원노궁 配穴 : 연곡

⑨ 혈소판감소성 자반병

변증시치	증상	치료혈
혈열양행(血熱妄行)	피부에 정자색 반점이나 피혈가 출현하고 鼻衄, 齒衄, 齒龈, 便血, 尿血을 동반하거나 혹은 發熱, 口渴, 便秘, 舌紅, 苔黃, 脈弦數이 있다.	곡지-합곡-대주-중완-족삼리-혈해
음허화동(陰虛火旺)	피부에 정자색 반점이나 피혈가 나타나기도 없어지기도 하며 보통 鼻衄, 齒衄, 月經過多, 頭暈, 心煩, 口渴, 조고소번을 동반하거나 潮熱, 盜汗, 舌質紅, 苔少, 脈細數이 있다.	태계-조해-삼음교-혈해
기불섭혈(氣不攝血)	大病不癒하고 脫血이 반복발생하며 神疲乏力, 頭暈目眩, 面色萎白 或 潮熱, 食慾不振, 舌質淡, 脈細無力 있다.	족상리-음릉천-격수-비수-삼음교

화열병(火熱病)

기본치료혈

변증시치	증상	치료혈
골증열(骨蒸熱)	咽喉發熱하며, 咽喉乾燥하고, 口渴 白苔이 배열되며, 盜汗 或 潮熱 골자동의 증상을 아기하고, 精神이 혼쇠하며 정자 淫液하여 房劇發이 한다.	피부사화혈 고황-삼리-백호-대주-폐수-신수 골증열(骨蒸熱)에 지간조(肢節痛)한 경우 대주에 동을 준다.
골증노열(骨蒸勞熱)		고황-족삼리
오심열(五心熱)	수족정심(手足掌心)과 심정부가 다 열한 것을 말한다.	용천노궁-백회-심수-합곡-내관-심선혈
음허화동(陰虛火動)	오후부터 야간까지 發熱, 潮赤顴紅, 小便赤澁, 盜汗, 咯痰痰喘, 咯血咯血, 氣力困憊, 形體消瘦	신수-영문-관원-기해
척변구건(虛旋口乾)		배수

사열정형

오장열 : 사열천열보사를 한다.

구분	증상	치료혈
간열(肝熱)	안지랑 때 기복지하 금지하여서 열이 있고, 사지만배, 번난, 전근, 다노, 다갈, 매위, 정상에서 열이나지 못한다.	곡천-음곡(보), 소부-행간(사)
심열(心熱)	피모와 기복지하에서 가볍게 놀라도 열이 감지, 입중에 열이 태심하며, 심번, 심통, 안중열한다.	소해(少海, HT3)-음곡(보), 소부-연곡(사)
비열(脾熱)	경수와 중수의 중간에서 열이 감지되며, 마간에 심하다. 태수기와, 사지불수, 무기이동	음릉천-음곡(보), 소부-대도(사)
폐열(肺熱)	경수로 연대도 피모하에서 거우 열이 감지되며, 태양이 서한에 기울 때 심하며, 중상은 천해 해절한열	척택-음곡(보), 소부-이제(사)
신열(腎熱)	중안하여 골부에 이르면 그 열이 수지를 찌르는 것과 같고, 불이 구워는 것 같이 뜨겁고, 골이 증식하는 것 같고, 근절하여 견디기 어렵고 정상에서 열이나지 못한다.	소해(少海, HT3)-음곡(보), 소부-연곡(사)
군화(君火)		음곡-소해(少海, HT3)(보), 태든-소충(사)
상화(相火)		태도-음곡(보), 지구-군문(사)
장열(腸熱)		중완(장), 임음-후계(보), 상리-중양(사)

고혈압(高血壓)

기본치료혈 : 곡지-합곡-내관-족삼리-천주-삼음교		
구분	증상	치료혈
음허양항(간양상항)(陰虛陽亢(肝陽上亢))	頭痛, 眩暈, 耳鳴, 心煩, 口苦, 腰膝酸軟, 五心煩熱, 舌紅絳少苔, 脈細數	용지-태충-협계-태계-삼음교
신정부족(腎精不足)	眩暈耳鳴, 夢遺滑精, 失眠健忘, 腰膝酸軟	백회-풍부-신수-천주-태계
간화상염(肝火上炎)	眩暈, 頭脹痛, 面赤煩急, 口苦, 便秘尿赤, 舌紅苔黃, 脈弦	간수-용부-행간-태충-용지-양릉천
사정정맥 가. 동맥(高血) : 간상(肝實)이므로 간승격(경거중풍 보, 소부-행간 사) 나. 동정맥(陳高血) : 간역(肝虛)이므로 간정격(용곡-곡천 보, 경거-중풍 사)		

호흡기계질환 | 감모(感冒)

풍한감모(風寒感冒)	증상	치방	치료혈
	惡寒重, 發熱輕, 頭痛, 無汗, 四肢痛, 鼻塞聲重, 鼻流清涕, 咳嗽痰稀白, 口不渴或熱飲, 舌苔薄白, 脈浮或緊	신온해표, 선폐산한(辛溫解表, 宣肺散寒)	열결-영행-지정-용문-용지-합곡

풍열감모(風熱感冒)	發熱重, 不惡寒微惡寒, 汗出或頭汗出而不暢, 口乾而渴, 鼻塞不暢, 鼻流黃涕, 咽喉紅腫疼痛, 咳痰黏稠重, 咳嗽, 咳黃痰黏稠, 舌苔薄黃, 脈浮數	신량해표, 청폐투열(辛涼解表, 淸肺透熱)	척백이체-국지내장대주-외관
서습감모(暑濕感冒)	發熱, 微惡寒, 汗少, 頭難眞重, 胸脘重而膩痛, 咳嗽痰稀, 舌苔薄滑, 心煩口渴, 小便短	청서거습해표(淸暑祛濕解表)	공침-합곡-중완-족삼리-지구
기허감모(氣虛感冒)	惡寒發熱, 頭痛鼻塞, 咳嗽痰白, 倦怠無力, 氣短, 言語低白, 脈浮無力	익기해표(益氣解表)	족삼리-풍지-합곡
음허감모(陰虛感冒)	頭痛身熱, 微惡風寒, 無汗或微汗, 頭暈心煩, 口渴咽乾, 手足心熱, 形瘦少眠, 舌紅, 脈細數	자음해표(滋陰解表)	열결-지정-풍지-복류-영령-폐수

해수(咳嗽)

① 외감해수(外感咳嗽)

구분	증상	치법	침구처방
풍한(風寒)	咳嗽重而力, 痰稀色白, 鼻塞流涕, 發熱惡寒, 頭痛, 舌苔薄白, 脈浮緊,浮數	해표기풍(解表祛風)	열결-합곡-폐수-척백-풍문-풍지-외관
풍열(風熱)	咳嗽頻剧, 氣粗咳聲响, 身熱口渴, 不惡寒, 咽喉疼痛, 舌苔薄黃, 脈浮數, 或浮滑	소풍청열(疏風淸熱)	풍문-풍지-대주-열결-합곡-외관-태연-폐수
풍조(風燥)	頻咳無痰, 口鼻乾燥, 咽乾涩痛, 舌尖紅	소풍윤조(疏風潤燥)	풍문-풍부-폐수-태연-부돌
습탁(濕濁)	咳聲重濁, 痰稠粘難, 身重肢倦	거습운비(祛濕運脾)	열결-상구-중완-음릉천

② 내상해수(內傷咳嗽)

구분	증상	치법	침구처방
폐신음허(肺腎陰虛)	咳而無痰, 咽喉燥痛, 咳, 咯血, 午後潮熱	자음청폐(滋陰淸肺)	폐수-신수-태계-척백-행간-삼음교-중부-열결-조해 +타혈(唾血) : 공침-격수
비신양허(脾腎陽虛)	咳嗽痰多, 質色蒼白, 形容憔悴, 胃納減少, 入冬更劇	건비화담(健脾化痰)	비수-중완-족삼리-폐수-고황수 a. 폐연적열(痰熱壅肺) : 지구 b. 폐수(大) : 합곡(보)-삼음교(사) c. 해수 : 곡택(보)-공손-단중-거궐 d. 폐이유연(痰濕壅滯) : 천국 e. 폐전음수(痰氣鬱水) : 태연-신문-지구-중저 f. 지호혈(痰瘀互結) : 연곡

효천(哮喘)(천식)

변증치료

구분	증상	치법	침구처방
파증	氣急, 喉水, 痰鳴水, 喜白, 해수유혈	보비신기 이폐(補脾腎益 理肺)	족삼리-신수-관원-명문-기해-고황-폐수-비수-중완
상증	喘息, 氣水, 鼻翼, 痰鳴, 胸悶氣脹, 咽喉腫痛, 不得平臥,	화담탕정, 해표이폐(化痰湯利, 解表理肺)	이폐 합곡-족삼리-폐수-내관-공손-척백-풍문-천돌-중완
한증	形寒頻冷, 咯唾稀薄, 面浮不渴, 二便通調, 舌質淡	선온이폐(溫溫理肺)	폐수-중완-단중-열결-고황수(하호)-족삼리-합곡-척백
열증	身熱煩渴, 胸滿引飲, 便秘尿赤, 痰熱相蒸	청내열, 선폐격표(淸內熱, 宣肺解表)	폐수-열결-천돌-용릉-소상-합곡-풍부

기타

풍한습폐(風寒濕肺)	척백 열결-폐수-풍문
표한리열(表寒裏熱)	폐수-풍문-합곡-용릉
담탁지폐(痰濁滯肺)	공침 열결 정천-용릉-비수
담결울폐(痰熱鬱肺)	합곡-이체-천돌-용릉
기울상폐(氣鬱傷肺)	태중-합계-간수-대근-천돌-척백
폐허(肺虛)	태연-고황-태계-폐수-정천
신양허(腎陽虛)	신수-폐수-관원-기해-명문-삼초수
신음허(腎陰虛)	태계-신수-고황-대주-간사-용곡-부돌

기명증(氣病症)

치료

구분	증상	치료혈
일체기침(一切氣咳)		기해
기역(氣逆)	기가 복중(腹中)에서 시시로 상충	척백, 삼구, 태백, 상윤교
흉기상역(胸氣上逆)		태연, 신문
단기(短氣)	기가 급하고 단속(斷續)하여 연속되지 못하는 증이다. 호흡은 식하면서도 서로 접속되지 못하는 것이니 천식과 유사하나 견(喘)證 요동하지 않으며, 신음(呻吟)하는 것 같으나 통증은 없으며 손구혈이 보 혹은 쾌한 것	기, 대종, 척백 1. 흉대주해무하, 폐수요하, 신골二七하 又흉제오주하(玉梅下)膈부하다. 천정(天井, TE10), 대주, 폐수, 간수, 이체, 척백
소기(少氣)	기가 약하고 소(少)하여 말할 기력도 부족한 증상이다. 폐허하면 정상호흡이 근란하고 신기가 허하면 골산해타(骨盲解惰)하여 동작하지 못함	간사, 신문, 대종, 소충, 족삼리, 하원, 행간, 연곡, 지음, 간수, 기해
상기(上氣)	호다흡소(呼多吸少)하여 기식(氣息)이 촉급(促急)	호태충
기결식불소(氣結食不消)		호태창
냉기제작통(冷氣攣下痛)		호관원요하
기한오상(氣寒下心)		신문, 대종
기한우제(氣寒于臍)		이체, 태계
기한우장위(氣寒于腸胃)		태백, 합곡, 족삼리
기한우두(氣寒于腰)		천주, 대지, 풍곡, 속골

성음(聲音) 질환

변증치료

구분	원인/증상	침구치료	
음부득어(音不得語)	원인 : 족소음-족태음맥과 수소음지맥에이 허족담연승하매서 기맥도(產期愛莫能助)를 역보(逆補)하여 인하거나, 사장이음(腫入肺臟)하여 상역(喉痹)되면 음아(音啞)가 되며, 지절유통맥에 의(脾女下水臨太溪)하여 출혈부지(出血不止)하면 발한다. 증상 : 성음(聲音)은 장인(丈夫)은 인간(人間)을 지시 유하여 언어를 구성하지 못하는 것인데 중풍 환자가 음성은 발하면서도 언어를 구성하지 못하는 것이며, 후음(喉音)은 후두(喉頭)의 준상으로 성시(聲聽)되며 발성만 있고 분포 정상적으로 한 운하는 것으로 즉 발성은 잘 안되어도 언어는 구성되는 것이다.	족음(足音)	합곡-양교-풍지(腰)-천정(天鼎, LI17)기문-지구-용천
		골산간음골능언(鼎鼎盲腸不能言)	조해
		후비음음(喉鼻不音)	용릉
		족음기언(鼎盲腸能)	풍릉-열전
		음불능언(音不能言)	외조음극상강작
		족음불능언부작동(鼎盲不能言喉作動)	풍부
		골산시어(盲腸能)	공손-내관-열전-풍부
		상언(言語)	태연-합곡-충양-내정-곤륜-상윤교-풍부
		설강(舌强)	마부-소상-이체-이간-중충-용곡-연곡
		구금불개(口禁不開)	협거-승장-합곡-지구-외관-열결-내정-액태
		설호시어(舌腦能)	열전-공선-척백-풍지-천돌-소상
		음아(音啞)	지구-부류-간사-합곡-이체-영도-용곡-연곡-통곡(腰)
졸연무음(卒然無音)	원인 : 한기격부의음(寒氣塞于會厭)하거나 취의당음(醉飲當風)하여 발한다. 증상 : 졸연무음, 졸연실음(卒然無音, 卒然失音)	용천실음(風寒失音)	용지-제수-경거-합곡-천돌-열전
		풍열실음(風熱失音)	대주-열결-척백-합곡-경천-태연
		조열실음(燥熱失音)	제수-척백-곡지-이체-소상
		체허실음(體虛失音)	조해-열전-제수-태연-태계
		신허실음(腎虛失音)	신수-경문-태계-삼음교
		상음불이(失音不語)	간사-지구-영도-이체-합곡-용곡-부돌-연곡
		폭실음(暴失音)	신문-풍천
		식음선구불능언(食飲先嗅不能言)	통곡(腰)
		불이음식불수(不語飲食不收)	협거-지장
		설하종난언(舌下腫難言)	열전
		설편불능언(舌編不能言)	마문

언어 장환

① 광언(狂言)

원인	화열사기가 승(勝)하여 신명(神明)이 혼란한 데 기인		
증상	개독(開目)하고 사광과 대화하면서도 광상에 전문(見聞)도 없는 일을 말하며, 선악을 가리지 못하고, 친소(親疏)를 가리지 않고, 패륜무지(悖倫無知)하며, 마복도 수행하지 못하고 폭언 망설(妄說).		
침구치료	기본치료혈	태계-양곡-하원-근운-백회	
	광어강공(狂語腔孔)	지구-이체-합곡-곡지-소해(少海, HT3)-한골(鼎骨, S4)	
	광어도한(狂語道汗)	간사	
	광귀언(狂鬼言)	족족대무지조강(足足鼎鼎爪甲)下人中穴點刺	

② 소(笑)

개요	소성(笑聲)은 심에 속한다. 희(喜)와 소(笑)가 다 심화에 속하며, 심기가 허하면 비(悲)하고, 실하면 소(笑)가 그치지 않는다. 심은 장신(藏神)하는데, 신(神)이 부족하면 비(悲)하고 공하하면 소울증(笑不止)한다. 심이 실하면 웃고, 웃으면 기뻐진다. 많이 웃는 것도 병이니 심화가 태성(太盛)한 까닭이다.		
침구치료	수구 열결 양계 대종 양곡 신문 이체 노궁 부류 폐수		
	희소(喜笑)	인중 열결 양계 대종 백회	

③ 태식(太息)

원인	사람이 우수(憂愁)를 많이 하면 심계(心系)가 급(急)해지고, 심계가 급해지면 기도(氣道)가 축약(縮約)되어 기가 통리(通利)하지 못하므로 태식을 하게 되는 것이다.		
증상	太息 喉恶人將捕之 喉不得食 喉鼻塞 喉 腫脹		
침구치료	담병자 선태식 구고 구숙증(膽病者 喉有痰 苦太息 口苦 喉痛汗)	양릉천	
	선구 구유고 정태식 공인장보자(唐喉 喉有痰 苦太息 恐人將捕之)	족삼리	
	체장장연태식여장사상장천현 수백 변난(色蒼蒼然太息如將死狀 脈細	중봉	
	호태식 불기식 다한열 한증(好太息 不嗜食 多寒熱 汗出)	곤손	
	심한장한 부목식(心寒胰滿 不得食)	구미	
	비허원인명불역호태식(脾虛令人病不無好太息)	상구	
	소복열 목주태식(小腹熱 眼涩太息)	일월대횡	
	태식 번한 소기 비궁(太息 煩滿 少氣 悲鬱)	소충	

전액과 한증(津液과 汗證)

① 자한(自汗)

원인	위기(衛氣)가 허하면 주리가 소약(疏薄)하여 개폐를 충실히 하지 못하기 때문		
증상	무시(無時)로 한출되며 운동하면 심		
침구치료	경맥불한(經脈不汗)	심수-비수-곡지-합곡-족삼리-부류-대주	
	폐기불고(肺氣不固)	폐수-열결-합곡-단중-족삼리-부류	
	열울오내(熱鬱于內)	곡지-합곡-합곡-외관-위중	
	서상기한(暑傷氣汗)	대주-곡지-곡택-심이정혈	
	풍습상표(風濕傷表)	대주-곡지-합곡-외관-풍문-천돌	
	자한(自汗)	합곡(보)-부류(사)-용지	
	한부지(汗不止)	곡지-용지-합곡	
	상한한출한증(傷寒汗出重病)	요지-천곡-상한	
	상한신열한출독증(傷寒身熱汗出獨無力)	대도	
	소한(小汗)	족배 합곡, 후계 부류	
	다한(多汗)	족배 합곡, 후계 부류	

② 도한(盜汗)

원인	신명(腎病)이며 음액 속하고 양혈의 소관이다. 음혈이 허하고 화가 성한 所致		
증상	정한(寢汗)인데 수면중에 한출되어 깨어나면 곧 그친다		
침구치료	음도.오리 간사-중극-기해-후계-폐수-백로		
	심혈부족(心血不足)	심수-거궐-격수-통리-관원	
	음허화동(陰虛火旺)	심수-신수-태계-노궁-신문	
	도한보지(盜汗不止)	음도(사)	
	도한열얼오한(盜汗發熱惡寒)	족폐수-태부-비수-신수-영도-용곡-천돌-합곡-지구-외관-열결-내정-곤륜-상윤교	
	도한(허혈)(盜汗(虛血))	족 기해-신수	

③ 망양(亡陽)

원인	양허하여 위기(衛氣)가 불고(不固)하기 때문		
증상	한다부지(汗多不止)하거나, 혹 한한(寒汗)하여도 한출이 안 되는 것으로, 한출과다로 인하여 전액이 루갈(漏竭)되어 소변이 활삭하여 사지한랭 혹은 구급하여 신체가 냉어(冷禦)한다.		
침구치료	한다불정(汗多不定)	합곡(보)	
	상한불한(傷寒不汗)	합곡(사)	

④ 루한(漏汗)

개요	<영추>에 의하면 말할자는 무한하여, 말한자는 무말하다. 상하사정(盜莫漏泄) 시에 복복하거나 음식을 역어도 무한인 것은 표실한 것인데 표실하면 무한하다. 양기가 공여하면 신갈무한하여 음기가 공여하면 신한다한하고 음양이 모두 공여하면 무한하고 한하다.		
침구치료	상성여문-풍부-용지.지구-경거.대종.양곡.한골(鼎骨, S4).연곡-중저.액문.여해.합곡.중충.소상.상양.대도.위중.한곡.여해.후계		
	루한(漏汗)	합곡(사)-부류(보)	
	상한무한(傷寒無汗)	내정(사)-합곡(보)-부류(사)-백로	

⑤ 음루(陰漏)

원인	사람이 우수비애(憂愁悲哀)하면 상신(心神)이 동요하고, 심신이 동하면 오장육부가 다 동요되어 중맥(衆脈)이 감동(感動)되며, 맥도(脈道)가 개통(開通)되어 누체가 유출되는 것이다. 또한 노인은 담증이 쇠소하므로 곡음(哭泣)하면 누액(淚液)이 없는데 이는 화성수류(水盛水動)인 까닭이다. 그러므로 담열이면도 누액이 유출한다.		
증상	안목(眼目)에서 유출되는 액을 루라 한다. 눈은 精을 藏하여 孔竅를 開하여 눈 기능이므로 상부의 액도(液道)가 개방되면 음루가 유출되며, 누액이 과다무지하면 액이 루갈되어 정이 안액을 관개(灌溉)하지 못하므로 시력이 혼암해지는데, 이것을 탈정(奪精)이라 한다.		
침구치료	영풍냉루(迎風冷淚)	한죽-태골공-소골공, 화髎에 상풍교화, 頭孔上에 微鍼大 호 7壯, 수풍 부원고에 微鍼大 호 3壯	
	두풍냉루증(頭風冷淚出)	한죽-합곡	
	냉루(冷淚)	정명-두임음-용지-한골(鼎骨, S4)	
	열풍요루(迎風流淚)	두유-정명-두임음-용지	
	목루출혈(目淚出)	두임음-백회-액문-호계-전곡-간수	
	음목관한두출(風目寒風風淚出)	두유-관로	

⑥ 체(涕)

원인	음열이 체액 정집하면 용탁한 체액이 유출되며, 정체(清涕)는 체액 한랭이 정집하기 때문		
증상	맑는 체인 데이다. 신이 액을 주관하여 체액 돌아가면 체가 된다. 체란 비강으로 유출되는 것을 말한다.		
침구치료	비표장체(鼻流淸涕)	양상인중-용부 화髎에 액도용지-풍문-백로를 刺	

⑦ 연(涎)

원인	음식물은 다 위에 들어가는 것인데 위중이 열하면 중(衝)이 동하여 위가 이완되며 열한이 개장(開漲)되어 연액(涎液)이 유출되는 것		

증상	연이란 구자(구운)(口角(口唇))으로 유출불금(流出不禁)되는 것	
참구지로	토연(吐涎)	사죽공백회
	구토청연(嘔吐淸涎)	태풍단중온노공

③ 타(唾)

원인	타는 신의 액으로 신이 한랭하면 타액이 많고, 신이 열하면 타액이 없다.	
증상	타액이란 건후와 설치(舌齒)에서 토출되는 액을 말한다.	
참구지로	다타(多唾)	상리
	유갈신복다타(飲渴身仗多唾)	요백

담음(痰飮)

① 담음(痰飮)

원인	음류위장(飮留胃腸)	
증상	치體羸瘦수瘦, 飮食減少, 腸鳴腸鳴, 大便稀薄, 或瀉腫脚浮肥, 心悸煩氣, 嘔吐痰沫, 苔白白, 脈弦澁	
참구지로	참구지방 : 중전	
	비신양허(脾腎兩虛)	상조수기태비수신수상음교
	음유위장(飮留胃腸)	비수장문음풍전족상리상기허
	노채요담(노치)(勞瘵痰飮(勞瘵))	효고황
	현당제수경경풍(漢痰咳嗽肥滿氣)	열경
	담적연전, 흉중수통(胸膈疼痛, 脇하脹痛)	초, 공손, 태 노공단중간사
	구토담연 현운불이(嘔吐痰涎 眩暈不已)	초, 공손, 태 단중중고풍풍
	풍담(風痰)	풍문기갈풍풍간정(廣卉, GB21)
	담열갈증(痰熱易飮)	열갈대풍용전
	제수중담(노채)(咳嗽痰紅痰(勞瘵))	백로제수중온상리 등을 폐폐에 고황 신수공근

② 일음(痰飮)

원인	음손지제(飮損脾胃)	
증상	흉협조脇四次痛, 脇痞(부결, 脾滿氣脹, 或有嘔吐, 疲多且沫, 胸悶嘔氣, 苔白白, 脈弦緊	
참구지로	비수풍풍전상음교풍온합국	
	일음협하간통(飮飮脇下氣痛)	중완
	일음수도부종니창소복리급중동설제통인급(飮飮水道不通潮氣小便氣急腫淸涎腫痛이 증)	양문

③ 풍음(痰飮)

원인	심착요류음(心下有痰飮)	
증상	항高水卽穿大, 脇下痛, 巨缺盆, 嘔吐目眩, 嘔吐利膿心, 胸中有痰飮, 其人短氣而渴, 四肢煩疼痛, 脈沈	
참구지로	경척요음, 백날음만, 음식불소(脇痛腰痛, 고통胸痛, 飮食不消)	격수 중 5壯, 족통곡 중 50壯

조증(躁症)

원인	조병은 혈액이 심소하여 백맥(百脈)에 영양을 공급하지 못하는 데 기인
증상	조라는 것은 패금의 병인 것이니 폐가 열을 받으면 화(化)해서 조하고 심해지는 것
치법	양발경전(養血主潮)
참구지로	소부어제(사), 태백태연(보)

상한(傷寒)

(1). 상한의 전경(傷寒의 傳經)

거경(巨陽)	뼈마디아픔, 뼈등이 아픔	용부
양명(陽明)	身熱, 目痛, 鼻乾, 不得卧	내정이간
소양(少陽)	胸脇이 痛痛, 耳聾	임읍중저
태음(太陰)	腹滿, 嘔吐	은백소상
소음(少陰)	口燥, 咽乾	태계신문
궐음(厥陰)	消渴, 陰囊收縮	중봉간사
과경미전(過經未汗)		기문상리

(2) 태양(太陽)

1. 태양경병(太陽經病)		
구분	증상	참구처방
태양상한(太陽傷寒)	脈浮緊, 頭痛, 發熱, 惡寒, 身疼, 腰痛, 四肢煩疼骨節痛, 惡風, 無汗, 喘息	•용천 : 용지 열결외관 •용열 : 용지 대주 곡지 합곡
태양상풍(太陽傷風)	脈浮緊, 陰脈緩, 發熱惡寒, 鼻鳴干嘔, 惡寒發熱, 自汗, 鼻塞, 乾嘔	용부 용지 대주 상성성 영행 합곡
태양상풍한(太陽兩傷風寒)	脈浮緊, 惡寒, 發熱, 身疼, 無汗, 頭痛	용부 용지 용문(요) 합곡 부류 두유
상풍한, 제수, 장민(傷風寒, 咳嗽, 腸瀉)		열결 단중 풍문 합곡 풍부
2. 태양부병(太陽腑病)		
구분	증상	참구처방
축수(蓄水)	太陽病發汗後, 脈浮洪, 發熱, 口渴, 水入則吐, 小腹滿, 尿不利	용곡 곡지 족삼리 소장수 방광수 중려 내수 대주(臟)
축혈(蓄血)	小腹硬滿, 脈浮緊沈, 小便自利, 如狂	상리 내관 신문 중극 방광수(臟)

(3) 양명(陽明)

증상	경병(經病)	타박통(打撲痛)熱이 있고 심번이불능안면(心煩而不能安眠)한다. 또 제온이 높아지면 혈병(血行)이 선속하여서 맥상이 격삭(激數)하다.
	부병(腑病)	타박통痛, 腹脹, 口乾, 腹滿拒按, 大便難, 小便赤少, 脈浮實有力, 舌刮苔黃
참구처방	미간 상간 합곡 곡지 내정 상리 족해 중완(臟)	

(4) 소양(少陽)

증상	寒熱往來, 胸脇苦滿, 不欲飮食, 心煩, 嘔吐, 口苦嘔酸, 頭痛, 目眩, 耳聾, 脈弦弦細, 或 弦數
참구처방	중저 간사 기문 족임읍 균풍

(5) 태음(太陰)

구분	한증(寒化)	열증(熱化)
증상	腹滿而吐, 食不下, 時腹刺痛, 自利益甚, 自利不渴, 脈浮遲 或緩, 舌苔白	拒熱煩渴, 舌黃黃, 脈象洪數
참구처방	은백 공손 상리 장문 중완	소상 은백 대도 상음교 천주 중완

(6) 소음(少陰)

구분	한증(寒化)	열증(熱化)
증상	전체의 기능쇠약병으로 허조하면 제온저하로 사지에까지 열도(熱度)를 미치지 못하므로 오한 사지냉증하며 한사가 과잉(過剩)하여 혈액순환(血環順序)가 장시 정지되어, 불쾌한데, 맥상세미(脈狀細微, 주로 흉뼈, 腹狀細微)하다. 사지가 한으로 인해 수축되므로 신통이라관(身痛而拘攣). 소화불량이 오고 신장의 중수기능이 약하여서 설사가 온다.	제온이 항진되어서 기부작열(肌膚熱)熱)이 오고 심번이불능안면(心煩而不能安眠)한다. 또 제온이 높아지면 혈병(血行)이 선속하여서 맥상이 격삭(激數)하다.
참구처방	신수 제계 부류 곤원(臟穴)	지음 통곡 신문 용천 조해 제계 부류 교신

(7) 궐음(厥陰)

구분	순증증(純陰症)	순양증(純陽症)	음양착잡증(陰陽錯雜症)
증상	열사가 전입(傳入) 궐음하여 제온이 극고(極高)하여 열심이불오민(熱甚而不惡寒)하며, 궐음은 간혈 속하며 간열이 상절(上熱)하게 되므로 목계이직시(目瞑而直視)한다. 또 열심하면 기혈이 비등(沸騰)하여서 번조불면과 심중에 작열이 오며, 열사가 장중에 입하면 장벽에 염증이 발하여 장학에 궤란이 생겨서 변불리에 농혈이 출한다	한사가 궐음에 작용하여서 제온을 유지하지 못해 한상(寒盛)하게 되며, 혈행이 어체되어서 조갈이 정혈색을 띠고 위가 한에 상하여서 소화불량이 되기 때문에 하리청곡 구토산수(下利淸穀 嘔吐酸水)한다	음양이 착잡하여 한열이 상호전(相互轉)하므로 심음증인 토리, 결핵, 복중동통 등의 증과 다시 음양증인 상중번열, 갈혈인증 등의 증이 나타난다. 그러나 여자인 순궐(婦人)이 아니기 때문에 음하착토(飮下輩吐)하게 된다
참구처방	간수 행간 기문 원중 관(혈)	영도 간수 대돈 중봉 기문(혈)	간사 간수 영도 중봉 관원

참구지로

상한 1~2일에 두통, 한열, 요척통(傷寒 1~2일에 頭痛, 寒熱, 腰痛, 腰脊痛)	신맥 임읍 후계 외관	
상한대열(傷寒大熱)	신문 합곡 외관 임읍 근문 족상리	
상한무한(傷寒無汗)	한곡(發汗의 방즉) 외관 신맥 족상리	
상한 한무지(傷寒 汗不止)	경갈 합곡 부류 족상리	
상한두중(傷寒頭痛)	태양중	후계 근문 부류 족상리
	양명중	합곡 충양
	소양중	외관 임읍
상한 결흉중(傷寒 結胸證)	천주 간사 행간 기문 제수 고황 단중 열결 내관 태충 상음교 족상리	
태양병(太陽病)	통곡 천곡 외관	
소양병(少陽病)	외관 임읍 족상리	
양명병(陽明病)	내정 합곡 외관	
소음 궐음증(少陰 厥陰症)	음릉	
상한조득 1~2일 두통 한열(傷寒初得 1~2日 頭痛 寒熱)	천주 기갈 상한 중한(50壯)	
상한 태열부지(傷寒 大熱不止)	상리 곡지 현중 항곡 질사절 대주 합곡 용천	
상한 두통(傷寒 頭痛)	합곡 천곡	
	태양	한골(完骨, GB12) 경골
	양명	합곡 충양
	소양	양지 구허 용부 용지
상한 한골증(傷寒 汗不出)	합곡 부류 상구 한골(完骨, GB12) 양곡 협계 액로	
흉통(胸痛)	기문 대릉 간중 노궁	
협통(脇痛)	치구 양릉천 장문 위중 기문	
수족궐랭(手足厥冷)	대도 기해 신수 간수	
신열 두통(身熱 頭痛)	천곡 대릉 신문 합곡 이제 중저 액문 태양 소택 위중 태백	
신열 두통 식불적(身熱 頭痛 食不下)	상조수	
소변불통(小便不通)	통곡 음릉천 석문	
태변비(太便秘)	조해 장문 치구 태백	
구태(嘔吐)	백회 곡택 간사 노 궁 상구 기결	

상한열병오심구지법(傷寒熱病五十九刺法)

두중(頭中)	상성 신회 천정 백회 후정(5次) 승광 통천 낙각 족침 천주(10次) 임읍 족정 정명 승령 뇌공(10次)
사중중지 맥(脇中之脈)	대지 중부 경문 백어(5次)
기중상리 상지 맥(氣中上脈)	기충 상리 상지 족 지(8次)
사지지맥(四肢脈)	온문 간수 위중 요수(3次)
사요장맥(四五臟脈)	요장 해수혈(10次)

온병(溫毒)

1. 온병(溫病)

(1). 참구지방

합곡 후계 족삼리 부류 곡지 용부 용지 백회 태계 대주 소상 상양	
묵동(目衝)	상성 신도 천정 천주 곡지 족곡
태후(胎候)	제부 어제 척택 천돌 심어정혈 심선혈 대주 합곡 내관 척택

(2) 정맥오심구지법(熱病五十九刺法)

심어정혈 골사 골풍 오지 승광 통천(脈) 임읍 족정 정명 승령 뇌공(脈) 원로 부백 승장 대주 백회 상성 신정 용부 영천 풍성 천주, 슬괴퇴, 족표 陽陽, 五臟十二經之, 熱病百脈之

2. 대두온증(=대두증)(大頭瘟症(=大頭風))

원인	용열지사가 폐 위경에 침입
증상	頭痛腫大如斗(天行時疫), 頭面腫出而 反染他人(疫痛), 이(耳)의 전후로부터 증(腫)이 일어나는 것(耳根腫), 턱으로부터 증이 일어나는 것(頤下腫), 인후증통, 유한상열(喉痛熱), 심하면 인후폐색, 구갈, 신온하여 위험하다.
참구지로	태양(태배요요) 위중 척택 신정형(요요) 합곡 곡지

소화기계질환 내상(內傷)

① 음식상(飮食傷)

증상 : 胸口脇心腹滿 胸脇心痞滿 嘔氣如敗卵氣臭 亦有頭痛 身熱 但身不識爲異耳(內心) 飧泄 惡食 不食 嘔吐酸 下泄臭穢 或腹痛 吐瀉 重則發熱 頭痛 左手關脈甲知 右手關脈緊盛 此傷食也(宋醫實鑑)	
치법 a. 실증 : 음식의 양을 줄이고 소도(消導)시키되 다소 온하면 공하(攻下)시키고, 매우 온하면 토법(吐法)을 쓴다. b. 허증 : 위기허하므로 보익시킨다.	
치료혈 : 중완 족삼리 내관 공손 척완 천추 기해 합곡 태충 내정 행곡 상량교 비수 위수	
불사음식(不飮飮食)	족삼리 상량교 시주 위수 비수 연곡(脈血)
기불능식(飢不能食)	합곡 태충 중완 장문 기문
간위기체(肝胃氣滯)	공와 태충
비위허한(脾胃虛寒)	비수 위수 관원(穴)
담습, 수음이 오(痰濕, 水飮이 誤)	기결 후중 공문
어혈응체(瘀血凝滯)	격수 삼음교 공손
위열, 기울체(胃熱, 氣鬱滯)	합곡 내정
식적(食積)	건리 중완 상완 척완

② 무상(惡寒)

증상 : 胸脇滿, 目不見物, 渴飮飲水, 尿赤, 四肢不舉	
치법 : 발한, 리소변하여 사상자분소기습(使上下分消其濕)	
치료혈 : 중완 족삼리 양릉천 당수 공손 상량교 위중 지양	
위두통(胃頭痛)	간죽 연당 족삼리
간장동독, 숙취(肝腸宿毒, 宿醉)	승곡 백회 척택 합곡 이제
주정(酒病)	이제
주사(酒毒)	소료 영행 합곡

③ 노곤상(勞倦傷)

증상 : 發熱, 無氣以動, 懶於言語, 動作喘乏, 煩熱, 自汗, 心煩不安	
치법 a. 조기음식, 적기기거, 정심식려(調其飮食, 調其起居, 淸心息慮) b. 노곤으로 양기허핍하는 보기승개(補氣升陽)하고 양로로 양기상승하는 자음강화한다.	
치료혈 : 중완 족삼리 관원 기해 기해 신수 위수 비수	

④ 내상전변제병(內傷轉變諸病)

분류	증상	치법	치료혈
반신, 토산(음증, 식음)	반신(脾水腎心), 토산(식고췌水) · 실증 : 식췌뇌수, 뇌췌폐, 폐췌폐 · 허증 : 식췌뇌수뇌고, 폐췌고대, 폐췌폐	· 실증 : 설간화위(조뇌식췌) · 허증 : 온중산한(폐수췌폐)	중완-기문-거골격수-간수-내장항국 · 배통(폐췌) : 전중-항수-제수-간외수 · 변비(폐췌) : 천추-대장수-족삼리
조장(췌폐)	위한모 강간이 변하지 않은 것으로 식음기분, 식음기분이 없는 것으로 식음기분이 있으며 번조보다 심	소당강화, 간비행습(개췌폐火, 췌폐行폐)	중완-위수-풍륭-족삼리-내장항국-신문
오뇌(췌폐)	상중변습을 자각하는 것으로 心수不寧, 식췌, 췌폐췌뇌, 췌不췌폐, 췌고췌호한 증상이 있으며 번조보다 심	소당강화, 간비행습(개췌폐火, 췌폐行폐)	중완-위수-풍륭-족삼리-내장항국-신문
희기(췌기)(췌폐/췌氣))	전췌식기(췌뇌호氣) 성증 : 食췌췌폐폐氣, 폐췌췌뇌췌 (증식음 먹은 후 냄새나는 트림) 허증 : 不꼬飮食, 췌췌 (증식과 관계없이 자주 트림한)	상중 : 소당강화 화위강췌(개췌폐火 식췌降逆) 허증 : 온중거한 보익비위(췌수뇌氣 췌뇌調氣)	중완-차한-천추-신문-태연통리
비민(췌폐)	음려이 포민(췌뇌)려이 서장(췌뇌)하지 못하는 것으로 음이 비만하면서 통증이 없는 것을 비(췌)라 하고 음이 만하면서 통증이 있는 것을 경증(췌폐)이라 하는데, 비는 경증이며 경증은 중증에 속한다.	보기건비, 소도화위, 순기견중(췌氣뇌췌폐, 췌췌췌췌, 췌氣췌中)	용천-내관-공손-족삼리-신문-중완-상완-거골태백-상음교

③ 기타

식후혼곤(食後昏困)	
식결(食頡)	중완-족삼리-내장중증-시간
식적유상한(食積頻傷寒)	

애역(췌뇌)	변증	증상	치법	치료혈
	위한애역(한췌) (췌 寒췌뇌(寒췌))	췌찰(소췌)췌뇌뇌기, 췌寒증췌, 췌하췌뇌, 寒췌췌뇌고 췌뇌不쉬, 췌한췌뇌, 췌뇌췌뇌, 췌뇌췌뇌, 췌뇌

한습설사(寒濕泄瀉)	大便溏稀, 水穀相雜, 腹痛隱隱, 口不渴或渴喜熱飲, 身寒畏風, 苔白膩, 脈濡 緩, 脾胃虛弱無度, 四肢逆冷, 脈沈細或沈伏	양문 관문(溫補)
습열설사(濕熱泄瀉)	黃色泄瀉, 泄粘滯便, 肛門灼熱, 小便短赤, 口渴喜冷飲, 苔黃膩, 脈濡數	곽지 대주 내정, or 熱甚시 상양(點刺放血)
식체장위(食滯腸胃)	黃便臭穢穀糞, 腹痛痛減, 不消化物, 脘腹痞滿, 噯腐酸臭, 不思飲食, 苔黃膩	상완 차원 중완

나. 만성 설사

증상 : 병세가 완만하고, 매일 설사하나 횟수는 적다. 지속적이거나 반복적으로 배변 횟수가 많고 대변은 묽으며, 체중감소, 영양불량, 빈혈 등을 수반하며 병정은 대개 2개월 이상이다.
치법 : 건비, 소간, 온신(健脾, 疏肝, 溫腎)

중완 관원 천추 족삼리

구분	증상	치료혈
비허(脾虛)	大便溏薄, 水穀不化, 飲食減少, 腹滿脹痛, 面色萎黃, 脘痞乏力, 苔淡黃白, 脈細弱	太 비수 위수 관원수 공손
간울(肝鬱)	胸脇脹悶, 嗳氣食少, 情志抑鬱, 腹痛泄瀉, 苔淡紅, 脈弦	太 간수 행간 양릉천
신허(腎虛)	五更泄瀉, 腰膝酸軟, 腹冷雷鳴, 腹脹消穀, 苔淡白膩	太 신수 영문
원비(脾虛)		太 공손
협통(脇痛)		太 양릉천
단기여전(短期餘痢)		太 기해

② 분류

구분	증상	치법	치료혈
습설(濕泄)	腹痛鼓重, 洞泄如瀉水頻下, 腹不痛或微痛, 胸悶, 口不渴, 小便少, 脈濡緩, 苔膩白滑	온중이습(溫中利濕)	수분 용롱천 공손 비수
한설(寒泄)	腹寒痛, 腹鳴切痛, 腹中雷鳴, 腹脹清穀, 完穀不化, 畏寒喜暖, 身寒, 小便清白, 腹痛, 腰痛, 完穀不化, 脈沈遲, 苔白薄白	온중산한이습(溫中散寒利濕)	대장수 천추 중완 기해 족삼리 신절 신수 위수 장문 양문 합곡
화설(열설), 서설(火泄(熱泄), 暑泄)	火泄 : 口乾喜冷, 痛一陣泄一陣, 其來暴速, 糞結, 發熱, 小便短赤, 肛門灼熱, 脈洪數 暑泄 : 神疲倦怠, 心煩口渴, 惡心嘔吐, 頭重, 身熱, 腹痛, 苔黃膩	청열이뇨(淸熱利尿)	합곡 내정 차천 태백 태계 곡지 삼리 임수 임음 곡택
적설(虛泄)	面梅黑力, 遇飲食即瀉, 或腹不痛, 腹滿, 食後作瀉, 脈細弱力, 苔薄白	보중익기이습(補中益氣利濕)	중완(太) 장문 비수 신수 관원
순설(純泄)	米穀不化而泄出, 日久不愈, 糞溏, 脈細或沈細, 苔薄白	온비익신양(溫脾益腎陽)	음릉천 연곡 기허 상완 관원 백회 비수
구설(久泄)	下痢不止, 其脈沈遲, 手足厥逆	온비보신(溫脾補腎)	천추 기해 비수 수도 수분

기타 치료혈

당설(溏泄)	적수(太) 신수(太) 관원 공손
설사장오번불유(泄瀉三五年不愈)	요백회五七화
순혈냉체복통(手足冷體腹痛)	기해(太)

산증정의

음설(溏泄)	합곡 : 신장적(변형)(경기음곡 보, 태백 태연 사)
폭설(暴泄)	태충 : 비장적(소부 대도 보, 대돈 은백 사)
습설(濕泄)	중완 : 위장적(양곡 해계 보, 임읍 합곡 사)
열설(熱泄)	신문 : 심체심자(변형)(소부 행간 보, 대돈 소충 사)
기설(氣泄)	태충 : 체장적(태백 태연 보, 소부 여제 사)
냉설(冷泄)	태충 : 간장적(음곡 곡천 보), 경기 중완 사)

이질(痢疾)

기본 침구치료 : 합곡 천추 상거허

변증	증상	치방	치료혈
습열리(濕熱痢)	腹痛, 裏急後重, 痢下赤白膿血, 肛門灼熱, 小便短赤, 苔黃膩, 脈濡數	청열이습(淸熱利濕)	太 곡지 내정
역독리(疫毒痢)	發病急驟, 痢下鮮紅膿血, 腹痛, 裏急後重, 輕則熱病昏狂, 重則口渴, 譫語煩躁, 苔黃紅絡, 脈實數, 脈數	청열해독(淸熱解毒)	太 대주 심선(放血)
한습리(寒濕痢)	痢下赤白粘液, 白多赤少, 或純爲白液, 伴有腹痛, 裏急後重, 飲食不味, 胸脇脹悶, 嗳氣酸腐, 苔黃浊, 苔白膩, 脈濡緩	식기화습(溫氣化濕)	太 중완 기해, 족 음릉천 기해
금구리(噤口痢)	下痢不能食, 惡心嘔吐, 脘腹痞悶, 脾神昏迷, 苔黃膩厚, 脈濡數	화위지구(和胃止嘔)	太 중완 내관 내정
휴식리(休息痢)	下痢時作時止, 日久不愈, 極易感冒, 噯氣, 苔黃浊, 脈濡數, 或虛大	온중청장(溫中淸腸)	太 비수 위수 관원, 족 비수 신수
양허리(陽虛痢)	下痢無度, 或帶血液, 腹部隱痛, 食少神疲, 四肢不溫, 腰酸怕冷, 臉色蒼白不華, 苔浊, 苔薄白, 脈沈細無力	온보비신(溫補脾腎)	太 비수 신수
음허리(陰虛痢)	痢下赤白膿血, 粘稠如膠, 量少難出, 腹痛綿綿, 虛煩潮熱, 心煩口渴, 午後低熱, 神疲乏力, 苔黃紅, 苔少, 脈細數	자음양혈(滋陰養血)	太 조해 합해

기타 치료혈

백리(白痢)	합곡 관원 비유 천추
적백리(赤白痢)	대장수 소장수 족삼리 합곡 외관 부류 방광수 백환수 중려수
적백리여적(赤白痢如赤)	내정 천추 관백 기해 내관
적백리여백(赤白痢如白)	외관 중완 관백 천추 신백
이급후중(裏急後重)	관곡 관관
휴식리(休息痢)	신결 천추 관원 소장수 비수(太)
냉리(冷痢)	관원 규원(太)
기타	합곡 상리 음릉천 중완 관원 천추 신결 중극 대도(太) 상구(太) 음릉천(太)

변비(便秘)

① 하실 변비

구분	증상	치방	치료혈
상증	大便燥結, 腹部脹滿, 腹痛拒按, 煩躁口渴, 脈弦	조위청강(調胃淸腸)	중완 천추 족삼리 후지 내정
허증	面白無華, 肌肉消瘦, 大便秘結	익음윤조(益陰潤燥)	상음교 부류 조해 지구 족삼리 대장수 태충 태계

② 분류

구분	증상	치방	치료혈
열비(熱秘)	便行艱難, 糞質口臭, 時或腑泄, 口苦舌燥, 煩躁不方	청열치열(淸熱治熱)	조해(補), 지구 곡지(瀉)
기비(氣秘)	腹脹時鳴矢氣, 脘胸脹悶, 嗳氣頻作, 脈弦或沉	순기개울(順氣開鬱)	기해 대돈(瀉)
풍비(風秘)	脘痛, 嗳氣, 而結糞質, 便行艱難, 脈浮弦	거풍윤조(祛風潤燥)	풍문 풍부 합곡(瀉)
식비(食秘)	腹痛胃脘, 嗳腐食臭, 排放矢氣, 口臭脘痞, 胸痞嗳氣, 苔厚膩, 脈滑實	거적도체(去積導滯)	중완 족삼리(瀉), 장문(補)
냉비(冷秘)(寒秘/陰虛)	腹痛喜暖, 面白唇淡, 脈沈遲	온양이산한(溫陽散寒)	관원 상음교(瀉)
허비(虛秘)(虛秘/陰虛)	糞塊小情, 形羸失眠, 虛煩口燥, 苔有薄苔, 脈細弱	익혈이윤장(益血潤腸)	격수 간수(瀉)

③ 대변비결(大便秘結)

증상	常常起排四解脫放下
치방	조상장위보기(調補胃腸氣)
치료혈	대장수 지구 족삼리 조해 태백 공최 장강. or 신문(太 : 신경성 변비)

④ 비약증(脾約證)

증상	大便秘難, 小便數
치방	지양윤혈, 청비토(潤燥指血, 淸脾土)
치료혈	삼구 상음교

⑤ 대변불통(大便不通)

증상	累日不得通, 腹脹腰痛
치방	요탕폐기, 익음윤장(流行脾氣, 益陰潤腸)
치료혈	상간 승산 태백 대충 족삼리 음릉천 곤륜 조해 장문 기해 소장수 태계 대장수

⑥ 대소변불통(大小便不通)

증상	大小便不通
치방	이수통부(利水通腑)
치료혈	대도 수도 방광수 소장수 대장수 부인산후복창대소변부통(婦人產後腹脹大小便不通) : 기해 족삼리 관원 상음교 음곡 관격토역(關格吐逆) : 천추 기해 천추, 태 소 천 태 계 역원산

장만(腸滿)

기본 침구치료 : 족삼리 중완 기해

변증	증상	치방	치료혈
허장(虛腸)	吐利不食, 時腹時減, 腹脹無痛, 按之隱而軟, 便溏,	건운비토(健運脾土)	중완 천추 태백 족삼리 기해 비수 위수 태장수(太)
실장(實腸)	身熱, 嘔逆, 胸悶內滿, 按之則不隱而硬, 便閉, 小便赤	통강이하, 정위실(通腑泄實, 清實熱)	대장수 족삼리 천추 내정 곡지 지로
기장(氣腸)	身體羸大, 四肢瘦削, 或腹滿, 喜色不變, 嗳氣或轉矢氣則舒, 脘腹痞滿, 小便短黃, 大便秘結, 苔薄白, 脈弦細	조기, 이기관중(調氣, 理氣寬中)	단중 중완 기해 태충 족삼리 내관 건리 위수 변비(便秘) : 加 복결 협통(脇痛) : 加 지구 양릉천 노통(尿痛) : 加 음릉천
혈장(血腸)	終人多發, 小腹隱痛, 小便利, 大便黑, 煩躁, 嘔逆, 腹滿, 脈皮, 或脘腹痞滿不適, 脈濡無根無力, 脈下潮結, 病卧難轉, 唇燥, 口乾不欲引飲, 苔黃紫絳, 脈細弦或沉	소통간비, 혈혈화어(疏通肝脾, 活血化瘀)	협래 격수 중극 장문 기문 간수 중봉 진정(鎭靜) : 加 양문 항일(鎭痛) : 加 양강 관골 (鎭痛, SJ4) 조갈(鎭渴) : 加 태계 고봉
수장(水腸)	腹部脹大如鼓, 按之凹陷, 或有下肢水腫, 脘腹脹滿, 面色滯黃, 唇黑, 神疲, 小便不利, 大便稀薄, 苔膩脈沈緩	건비익신, 조기행수(健脾益腎, 調氣行水)	비수 신수 수분(太) 부류 공손 대변당뇨(大便難溺) : 加 천추 상거허 갈전(渴潮) : 加 영문 기해 수(太)
곡장(穀腸)	痞滿神倦, 飲食減食, 春刻不能食	소적도체(消積導滯)	중완 천추 위수 비수 내정

적취(積聚)

오적(五積)

변증	증상	치방	치료혈
간적(肝積) (肝積(肝氣))	在左脇下, 如覆盆, 有頭足, 久不愈, 令人發咳逆(一云脇痛)痕腹, 滿虛不已, 黃黑, 脈弦而長	양정, 소적, 조기(豊正, 消積, 調氣)	장문 행간 격수 간수 기문 전결적(痊癒此症) : 加 족삼리 대주
심적(心積) (心積(心氣))	如盤上, 大如覆, 上至心下, 久不愈令人煩心, 黃赤, 脈數實		심수 격수 대종 상음교 행간 족삼리 상완
비적(脾積) (脾積(脾氣))	在臍旁, 覆大如盤(一作盆), 久不愈令人四肢不收, 發黃瘦, 飲食不進脇滿, 黃黑, 脈大而虛		족삼리 내정 천추 비수 행간 중완 비근 백고 上下左右 에 배수
폐적(肺積) (肺積(息賁))	在右脇下, 覆大如盆, 久不已令人喘逆奔豚喘咳, 發熱體, 面白, 脈數而浮		폐수 경거 족삼리 풍릉 내관 기결 장문 기문
신적(腎積) (腎積(沖積))	小腹上至, 心下如覆盆, 或下或上無時, 久不已令人喘逆奔豚少氣, 黑黑, 寸口脈大實		상음교 신수 장문 중극 음천 관원(太)

기타 치료혈

적취(積聚)	중완 천추 비수 상곡 척택 태계
적취지연체적(積聚久延難癒)	관원 고황

황달(黃疸)

① 양황 및 음황(陽黃 및 陰黃)

가. 양황(陽黃)

증상	發熱, 身重, 口渴, 腹滿 或 溺色鮮如橘色, 身熱煩渴, 心煩胸悶, 腹滿脇痛, 脘部痞滿, 大便秘結, 小便短赤, 苔黃膩, 脈洪滑有力
치법	청열이습, 소간이당, 퇴황(淸熱利濕, 疏肝利膽, 退黃)
치료혈	치방 관골(鎭骨, SJ4) 간수 담수 비수 or 기문 일월 중완 상음교 장문 加 대주 지구 행간 양릉천 or 태충 양릉천 간리 양강 담수 위양 대주 음릉천 한비 체중감소(脇痛 體重減少) : 加 중완 족삼리 울민 오심구토(鬱悶 惡心嘔吐) : 加 내관 공손 복창 변비(腹脹 便秘) : 加 대장수 천추 갈증(煩渴) : 加 대주 신혼(神昏) : 加 인중 중충 소충(放血) 습증(濕證) : 加 음릉천 한비번당(脇痛煩渴) : 加 족삼리

나. 음황(陰黃)

증상	身重, 嗜眠, 多睡眠, 口不渴, 身不熱 or 溺色暗黃, 黃黑少食, 精神困倦, 四肢欠暖, 大便稀溏, 舌質胖嫩淡紅, 脈下潮無, 畏寒怯寒, 苔淡黃薄白, 脈沈緩無力
치법	건비화습, 익간이기 or 행기활혈, 퇴황(健脾化濕, 益肝理氣 or 行氣活血, 退黃)
치료혈	치방 관골(鎭骨, SJ4) 간수 담수 비수 or 기문 일월 중완 상음교 장문 加 족삼리 기해 음릉천 영문 혈해 or 신수 비수 중완 족삼리 간수 상음교 장문 a. 신피의한(神疲畏寒) : 加 영문 기해, 족 加 영문 관원 b. 대변당뇨(大便難溺) : 加 천추, 족 加 천추 관원

② 기타

분류	원인	증상	치료혈
주황(濃疸)	飲酒過多, 湿食過少	心中熱結而黃, 小便不利, 足心熱, 不能食, 時發熱, 身體, 目身黃	중완 족삼리 위중 공손 양릉천 상음교 지양 간수 담수
곡달/체달 식달(穀疸/滯疸 食疸)	因胃熱, 大肆過食伤滯	寒熱不食, 食則脾眩, 心中不安, 腹, 發黃	족삼리 내정 위수 중완 지양
여로달(女勞달 색달)(女黃疸(黑疸 色疸))	大勞, 富欲大熱交接	脾上黑, 微汗出, 手足心熱, 小便自利, 寒熱, 小腹急滿, 腰酸, 便黑	공손 관원 신수 연곡 지양 비수 양강 중극
황한(黃汗)	因陽熱表熱, 汗出時入水浴	身體發熱, 汗出而濡, 汗出染衣, 色正黃如黃蘗汁	족삼리 공손 음릉천 비수 중완 지양 신수 기해

협통(脇痛)

기본 침구치료 : 현종 규원 외관 삼리 지구 장문 중봉 양릉천 행간 기문 음릉천

변증	증상	치방	치료혈
기울협통(氣鬱脇痛)	脇痛, 脇脹引痛, 胸悶作痛, 腹脹作痛, 胸脇痛	소간해울, 이기지통(疏肝解鬱, 理氣止痛)	단중 기해 간수 담수 행간 구허 족삼리 지구 양릉천 or 중탕 간수 기문 행계 a. 탄선(고통) : 加 위수 b. 소해(少腹) : 加 신문
어혈협통(瘀血脇痛)	脇脹之刺痛益甚, 夜痛或午後痛甚, 脇痛固定不移, 持續不斷, 脇下腫痛按捉, 脘区或脇諸	활혈통각, 행기지통(活血通絡, 行氣止痛)	태충 양릉천 기문 행간 격수 장문 족 대포 경문 행간 격수 상원교 a. 장막손상(腸膜損傷) : 加 중중부위 取穴

담음협증(痰飮脇痛)	脇痛, 脇脇引痛, 咳嗽氣急, 漫漫有聲	거담지통(祛痰止痛)	중완-족삼리-장문-지구-풍륭-기문
식적협증(食積脇痛)	脇下如石壓起一條作痛, 發寒熱脇痛似有積塊	소적지통(消積止痛)	족삼리-중완-위수-족핍
풍한협증(風寒脇痛)	脇痛寒熱	거풍한지통(祛風寒止痛)	족임읍-중저
습열협증(濕熱脇痛)	右側脇痛, 如刺如灼, 急性發作時, 寒熱發熱, 口苦, 心煩, 惡心嘔吐, 舌苔厚膩, 或黃膩, 脈弦數	청열화습, 소간리담(清熱化濕, 疏肝利膽)	기문-임읍-지구-양릉천-태충 a. 양증(熱重) : 加 대추 b. 구오, 백장(嘔吸, 腹脹) : 加 중완-족삼리 c. 심번(心煩) : 加 극문
음허협증(陰虛脇痛)	脇痛隱隱, 痛無定處, 煩躁盜汗, 頰紅唇燥, 潮熱少寐, 口苦, 心煩, 目干眼澀, 口乾, 心悸, 舌苔薄少, 脈弦細數	자음양혈, 화락정통(滋陰養血, 和絡止痛)	음곡-족삼리-협계-상음교 a. 조증(潮熱) : 加 고황 b. 두중(頭重) : 加 백회(百會)

기타 치료법

협급증(脇急痛)	간수비수지상
협륵통(脇肋痛)	지구외관-곡지
협륵동통(脇肋疼痛)	기조전기
협륵정통(脇肋酊痛)	(조) 격수-장문-신유, 양릉천-구허 三刺
협륵작통(脇肋下痛)	공손지구-장문-양릉천
요협통(腰脇痛)	환도,지중-태백-굴보
담석증(膽石症)	간수-담수-질릉(조)-기문(조)-담낭혈(양릉천 직하 1~2寸간 압통이 있는 곳) a. 기체형 : 내관-공손 b. 습열형 : 대추-곡지-외관 c. 화독형 : 대추-심선-수구-관원
녹막염(肋膜炎)	a. 건상녹막염 : 척택-어제-지구-양릉천-여구 b. 습성녹막염 : 단중-폐수-장문-용릉천-풍륭-족삼리

울증(鬱症)

변증지표	증상	치법	치료혈
간기울결(肝氣鬱結)	精神抑鬱, 胸悶脇痛, 腹脹嘔氣, 不思飲食, 惡心嘔吐, 大便不調, 舌苔薄膩, 脈弦	소간이기(疏肝理氣)	태충-신문-대릉-상곡
기울화화(氣鬱化火)	性情急躁易怒, 胸脇, 脇痛, 口苦, 口乾, 嘈雜吞酸, 大便秘結, 舌苔黃膩, 舌質紅, 脈弦數	청간사화(清肝瀉火)	태충-행간-신문-대릉-상음교
심비양허(心脾兩虛)	多思善疑, 不眠, 多夢, 面黃白, 不思飲食, 心悸, 眩暈, 記憶力減退, 神疲氣短, 月經不調, 舌苔薄, 舌質淡, 脈細弱	건비양심, 익기보혈(健脾養心, 益氣補血)	신문-대릉-상음교-음릉천
심허신란(心虛神亂)	精神恍惚, 善悲, 善笑, 善哭, 脈細	양심안신(養心安神)	내관-신문-합곡-태충
음허화왕(陰虛火旺)	心煩, 不眠, 心悸易恐, 神疲眩暈, 遺精, 帶下, 舌質紅少苔, 脈弦細而數	양음사화(養陰瀉火)	태충-신문-대릉-용천-상음교
담기울결(痰氣鬱結)	咽喉部 梅核症狀, 嗝不下咽不出, 胸悶, 脘腹脇痛, 舌苔膩, 脈弦滑	이기화담(理氣化痰)	내관-중완-풍륭-태충-양릉천
매핵기(梅核氣)	情志抑鬱, 胸悶, 嗝氣, 咽中不適如有物阻, 吞不下咽不出, 喜太息, 舌苔薄白膩脈弦或滑	소간태울, 정화화담(疏肝解鬱, 清火化痰)	태충-단중-풍륭-여제-신문 a. 인후건증 : 가 천정(天鼎, LI17)-상양 b. 불면 : 가 여태(구)
장조증(躁躁症)	精神恍惚不寧, 情志失常, 時時悲泣, 喜怒無常, 舌苔膩, 脈細	자음익기, 양심안신(滋陰益氣, 養心安神)	격수-신수-심수-내관-상음교 a. 신지동통 : 가 인중-중충 b. 시시안전 : 가 태충-양릉천 c. 목궁(木躬) : 가 백회-대릉 d. 구금 : 가 합곡-행가 e. 예예 : 가 중완-족삼리 f. 실어 : 가 통리 g. 이종 : 가 정화-중저

비노생식기계질환 : 뇨이상

1. 유뇨(溺尿)

主穴 : 중극-방광수-상음교		
변증	증상	침구처방
비폐기허유뇨(脾腎氣虛溺尿)	形體消瘦, 精神不振, 心悸氣短, 食欲, 腰痛, 尿多頻數, 尿量不多, 溺顏不鮮	主穴 配 폐수-태연-비수-족삼리-음릉천
신양허쇠유뇨, 음허화왕유뇨(腎陽虛衰溺尿, 陰虛火旺溺尿)	腎陽虛衰 : 尿頻自遺, 頻數不鮮, 腰腹酸冷, 畏寒肢冷, 舌質淡, 脈沈細, 尺脈弱 陰虛火旺 : 小便色清而熱, 頻數不能忍而溺尿, 腰腹酸軟, 潮熱盜汗, 舌質紅, 脈細數	主穴 配 신수-명문-삼초수-관문-기해-관원
포기부족(肺氣不足)	尿白遺而不知, 尿頻數而不鮮, 四肢困倦, 少氣懶言	主穴 配 족삼리-명문
방광허냉(膀胱虛冷)	小便頻數而少, 色淡 顏色不淨而少 陰冷, 陰痿, 四肢清冷而不渴 遺尿한다.	主穴 配 기해-관원-신수-명문-부류

2. 야뇨(夜尿)

변증	병인/병기	침구처방
포기부족(肺氣不足)	주氣不足으로 방광의 골약근이 미약하여 縮約하지 못하여 방광이 充盈氣力하여 요를 貯利藏緩하지 못하고 요기 유출되는 것으로 야간에는 陽氣가 大盛하여 發병	관원-요안-장강-족삼리(구)-음릉천(보)
심기소사(心氣所使)	지나친 심신과로, 고민, 부부간의 불화, 애정결핍, 불면 등이 원인	신문-내관-단중-기해

3. 요불금(오실금)(尿不禁(尿失禁))

主穴 : 중극-방광수-상음교		
변증	증상	침구처방
하초허한 포기부족(下焦虛寒 肺氣不足)	神疲怠寒, 腰腹酸軟, 畏足無力, 小便清長, 晨寒腎冷, 舌質淡, 脈細無力	主穴 配 삼초수-명문-관문-기해-관원-수도-신수-중려수-회양
비폐기허(脾腎氣虛)	尿意頻急, 時遺尿白遺 或 不禁, 舌質淡紅, 脈虛軟無力	主穴 配 폐수-태연-비수-족삼리
심신휴손(心腎虧損)	睡眠中遺尿而夢或尿不禁, 精神不振, 形體消瘦, 心煩而尿頻清長, 舌尖紅紅, 脈細沈而數	主穴 配 심수-신수-관원기해수도-신수-명문-중려수-회양-위중
신독부족(腎督不足)	尿白遺, 頻繁白遺, 腰腹疼痛遺精, 舌質淡, 脈弦細無力	主穴 配 백회-사신수-명문-장강-신수, 20~26추회타원혈, 통천폐낙각
습열하주(濕熱下注)	小便頻數, 尿熱, 時遺尿白遺, 尿赤而澀 腰腹疼熱 或 尿赤淋漓痛, 舌苔黃膩	主穴 配 자료-음릉천-수도-삼초수-풍극-위양-기해
하초축혈(下焦蓄血)	小便清澈不暢, 小腹脹滿疼痛, 時遺尿白遺, 苔薄, 舌質紫或有瘀斑, 脈沉或細數	主穴 配 격수-혈해

4. 노淋(尿不利)

主穴 : 중극-방광수-삼초수-음릉천		
변증	증상	침구처방
습열은결(濕熱蘊結)	小便不通 或 量少 混濁 發赤灼熱 小腹脹滿 口渴不欲飲 或口苦黃 大便秘結或溏泄, 苔白膩	主穴 配 위중지음
열사음체(熱邪壅閉)	小便點滴而下 或不通 嘔吐口苦 腰漫欲數 呼吸急促 或有咳嗽, 舌苔黃 脈數	主穴 配 폐수-척택소상지음
간울기체(肝鬱氣滯鬼)	小便不通 或不爽 精神抑鬱 心煩易怒 胸脇脹悶 少腹脹滿 舌紅, 苔薄 或 薄黃 脈弦	主穴 配 간수-태충-양릉천
요도조색(尿道阻塞)	小便頻數 尿細如線 時遺時斷 少腹脹滿疼痛 舌紅絳 或 有瘀點 脈澁	主穴 配 수도-격수-혈해-상음교
원기허핍(元氣下陷)	時欲小便而不得出 舌質淡 脈細	主穴 配 비수-위수-족삼리-기해
신양허쇠(腎陽虛衰)	小便不利 排尿無力 身重腰以下爲甚 面色晄白 畏寒肢冷 心悸氣空 舌淡胖大 腰腹疲重冷痛 舌質淡 苔	主穴 配 신수-삼초수-풍극-위양-기해
기혈장애(氣血障碍)	閉尿 或 無尿 脈沈	主穴 配 중극-방광수-삼음교-교골로

5. 유체(癃閉)

主穴 : 중극-방광수-삼초수-음릉천		
변증	증상	침구처방
방광습열(膀胱濕熱)	小便點滴不通, 或量雖少而短赤灼熱, 小腹脹滿, 口苦口乾, 或口渴不欲飲, 或大便不暢, 苔根黃膩, 舌質紅, 脈數	主穴 配 위중지음
폐열장심(肺熱壅盛)	小便不暢, 或點滴不通, 嘔吐, 煩躁欲數, 呼吸短促, 或有咳嗽, 苔薄黃, 脈數	主穴 配 폐수-척택소상-상음교지음
중기허핍(中氣下陷)	小腹脹滿, 時欲小便而不得出, 或量少而不暢, 精神疲乏, 食慾不振, 氣短而頻繁低細, 舌質淡, 苔薄, 脈細弱	主穴 配 비수-위수-족삼리-기해
신원휴허(腎元虧虛)	小便不通 或點滴不爽, 排出無力, 面色晄白, 神氣恍惚, 畏寒, 腰部冷而酸軟無力, 舌質淡, 苔白, 脈沈細而尺弱	主穴 配 명문-기해-관원-태계 a. 신양허(腎陽虛衰) : 加 신수-명문-부류 b. 신음휴허(腎陰虧虛) : 加 신수-상음교-태계
간울기체(肝鬱氣滯)	小便不通 或點而不暢, 情志抑鬱, 或多煩躁怒, 脇腹脹滿, 苔黃或薄黃, 舌紅, 脈弦	主穴 配 간수-기문-태충-양릉천-수도-중극 간울화염(肝鬱化熱) : 加 대돈지음
요도조색(尿道阻塞)	小便點滴不, 或尿如細線, 甚則閉塞不通, 小腹脹滿疼痛, 舌質紅絳, 或有瘀點, 脈弦	主穴 配 수도-격수-혈해-상음교

6. 전포(癲癇)

정지법	곡골-관원-기해-양릉천
열증법	족삼리-방광수-상음교-관원

7. 관격(關格)

主穴 : 방광수-중극-음릉천-상음교-삼초수		
변증	증상	침구처방
비양부족(脾陽不足)	고통, 嘔吐痢下, 尿量減少, 面色晦黑, 畏冷蜷臥, 足冷, 納差腹脹 或水腫, 脈起無神沉遲, 下午潮熱明顯, 舌質淡, 淸苔滑膩, 苔白, 脈濡細	主穴 配 비수-위수-장문-기해-천추-족삼리-중완-내관-공손
신양허(腎陽虛)	고통嘔吐, 少尿或無尿, 面色晄白或黑環, 腰腹酸脹	主穴 配 기해-관원-신수-명문-부류
탁사범위(濁邪犯胃)	惡心欲嘔, 或嘔吐痢下, 納呆腹脹, 胸塞化痞 片見大便溏瀉或秘結, 脈細數 或弦數	主穴 配 위수-중완-천추-대장수-상거리-내관-공손-합곡-태충-지구

8. 임병(淋病)

主穴 : 방광수-중극-음릉천		
변증	증상	침구처방
열림(熱淋)	小便刺痛, 尿短赤, 溺有尿道灼熱, 尿中夾有砂石, 或夾血排尿中斷, 尿色黃赤, 莫則腰腹絞痛, 尿中帶血, 舌苔薄黃, 脈沈數	a. 방광염증(濕熱犯胱) : 主穴 配 풍문-폐수-척택-외관-상음교 b. 심화이열소장(心火移熱小腸) : 主穴 配 신문-소부-관원-상음교 c. 비위습열하류(脾胃濕熱下流) : 主穴 配 여태-중완-내관-족삼리-상음교 d. 간담습열하주(肝膽濕熱下注) : 主穴 配 행간-족삼리-상음교
석림(石淋)	小便刺痛, 腰腹脹痛, 尿中夾有砂石, 或夾血排尿中斷, 尿色黃赤, 莫則腰腹絞痛, 尿中帶血, 舌苔薄黃, 脈沈數	a. 습열하주(濕熱下注) : 主穴 配 곡천-수천-경골-상음교 b. 기체혈어(氣滯血瘀) : 主穴 配 중도-외구-속골-태충-양릉천-혈해-상음교 c. 비신기허(脾腎氣虛) : 主穴 配 태백-태계-비수-신수
혈림(血淋)	小便熱痛刺痛, 尿色刺紅, 或尿中有血絲血塊, 有小腹疼痛腰部酸痛, 舌尖紅, 苔黃, 脈數	主穴 配 격수-혈해 a. 실증 : 加 위중지음 b. 허증 : 加 신수-태계-부류-상음교
고림(膏淋)	小便刺痛, 尿道灼熱, 尿色混濁如米泔 或 有膏狀之物, 舌紅 苔黃膩, 脈弦	主穴 配 수분-삼초수 a. 실증 : 加 위중지음 b. 허증 : 加 신수-태계-부류-관원
기림(氣淋)	小便道澀刺痛, 少腹滿痛, 或脇肋脹痛, 舌苔薄白, 脈沈弦	主穴 配 태충-행간 허증 加 비수
노림(勞淋)	小便不利, 痛而不甚, 淋漓不已, 時作時止, 遇勞則發 兼見神疲乏力, 腰膝酸軟, 少氣懶言, 舌質淡, 苔薄, 脈細弱	a. 신허(腎虛) : 主穴 配 신수-명문-삼초수-관원-부류-태계 b. 심기상실부족(心氣心陰不足) : 主穴 配 심수-신문-소부 c. 비허(脾虛) : 主穴 配 비수-위수-족삼리-중완-공손-상음교
냉림(冷淋)	小便頻數, 尿色如米泔, 天氣寒而每加, 遇冷則起, 得熱則緩, 面色蒼白, 形寒肢冷, 舌質淡, 苔白膩, 脈沈遲	主穴 配 신수-조해

9. 노탁(尿濁)

主穴 : 방광수-중극-수분		
변증	증상	침구처방
적탁(赤濁)	비위습열로 혈허, 열심(熱毒)이면 적탁으로 심소장병이나 화속(火屬)	主穴 配 비수-장문-족삼리-중극-상음교-음릉천-삼초수-수도
백탁(白濁)	열이(熱毒)이면 제대장병으로 금속(金屬)이고 백탁	a. 비기허한(脾氣下陷) : 主穴 配 비수-위수-기해-족삼리-상음교 b. 신허(腎虛) : 主穴 配 신수-기해수-기해-관원-부류-태계
적백탁(赤白濁)	요탁합병(尿濁夾血)	主穴 配 혈해-격수

성기능이상

2. 음痿(陰痿)

主穴 : 중극-상음교-곡골		
변증	증상	침구처방
상화망동(相火妄動)	심이 동하면 음정이 되는데, 대개 몽유가 많다. 면적정충(面赤狂神)하고 현훈이 일어나며 간욕 번조, 수면불안이 따르고, 맥은 弦小하다.	主穴 配 지실-심수-신문-내관
신음휴손(腎陰虧損)	심이 동하면 정이 자음(自遺)하며, 대개 몽(夢)이 없다. 인후부가 마르고, 목현 이명(目眩 耳鳴)하며 허리가 아프고 다리에 힘이 없어지며, 맥은 대개 細小하다.	主穴 配 신수-태계-명문-지실
신양불고(腎陽不固)	때때로 활정(滑精)하고, 정기가 청냉(淸冷)하다. 면색이 황백(黃白)하고, 정신이 모자라며 소변이 현금(頻急)하고 요하부 및 음정이 냉한하며, 맥은 細小하다.	主穴 配 관원-신수-명문-부류-태계
노권상비(勞倦傷脾)	자유음(自遺)한다. 지권(肢倦)하여 식욕(食欲)이 감퇴하고 담변(淡便)을 설(泄)하며 脈은 細하고 無力하다.	主穴 配 족삼리-중완
습열하주(濕熱下注)	음정이 있으며, 소변이 삽통하고 간욕 여력(餘勇)이 남는다. 소변이 붉고 열이 있으며, 입맛이 쓰고 배탁 마르며, 舌苔는 黃膩하고 脈은 濡數하다.	主穴 配 방광수-수도-삼초수-음릉천

3. 욕신(欲腎)(음정감지증, 지속성 음정발기증)

침구처방	대돈-상음교(귀해)-연곡-단문(紅螢)-귀래

4. 음위-양위(陰痿-陽痿)

기본처치법 : 관원 대 곡골 백회 중극 지표 회음 상음교		
변증	증상	침구처방
음허화왕(陰虛火旺)	性欲亢奮, 精而即泄, 多思慮少 眩暈而耳鳴, 小便赤黃, 舌紅苔薄	主穴 配 명문-심수-관원

중기부족(中氣不足)	倦怠不振, 氣短乏力, 食少神疲 玄淸黃, 脈沈細	主穴 配 비수·족삼리
간신부족(肝腎不足)	腰酸不起, 腰膝痠軟, 眩暈耳鳴	主穴 配 신수·간수
명문화쇠(命門火衰)	腰酸不起, 腰膝痠軟, 腰腹冷痛, 腰|沈細無力	主穴 配 신수·명문·부류
심신휴손(心神虧損)	腰酸不起, 神疲肢倦, 多夢, 遺精	主穴 配 심수·신문

성기 질환

1. 산병(疝病)

主穴 : 관원·상음교·태충·대돈		
변증	증상	침구처방
한산(寒疝)	한사가 결음간경과 음맥 속맥을 침습함으로 고환이 냉하여 석과와 같이 퉁겨고 인통(引痛)하여 동통하니, 환경이 돌기(不動)하여 한산인전(寒疝偏墜)하고 수족시냉가 한냉하다. 한습에 기인하여, 통증이 뚜한 후 한치되지 않으면 냉기적취(冷氣積聚)로 무자(無子)의 우려가 있다.	가. 실증 : 主穴 配 | 나. 허한증 : 主穴 配 간수·신수·부류·태계·영문
수산(水疝)	음낭이 수정과 같이 종창하여 소복을 만지면 수성(水聲)을 접하기도 하니, 이것은 음낭수종, 정액류 등을 지칭하는 것으로, 고환 고요 정맥강(睾丸靜脈) 안에 액체가 거류한 것이다. 음낭수종을 촉지하면 요면파동 무통성 종류(腫塊)로 되어 있고 투광성이다. 대개 증상이 없으나 때로 경한 불쾌감이 있을 수 있다.	가. 한습증 : 主穴 配 용천천·상조수·수도 나. 습열증 : 主穴 配 여태·은백·대돈·내정
근산(筋疝)	음경이 궤양으로 종창되어 농즙이 유출되고, 근이 위축으로 마비(痲痺)하며, 음경의 내부가 작동하고, 환경이 극하면 가렵고 축 늘어져 수렴되지 않고, 농즙이 표도를 따라 유출되는 것이다. 심하면 음낭까지 파급된다.	主穴 配 기충·양릉천·태계
혈산(血疝)	환과(睾丸)와 같은 경과(結果)된 종물(腫物)이 소복의 양방, 혹은 일방에 생기는 것이나 시태부의 항급양단 약은증(約紋中)에 발하는 종물을 지칭하는 것이다. 초기에 형상의 현핵(懸核)과 같은데 점점 커져 계란 정도까지 자라는 것으로 건강하고 지리면서 아프고 혹 홍종 작열하거나 혹은 미열 불용 불통(痲熱不紅 不痛)하며 장구불요(腫大不動)되면 회농하기도 하는 것으로, 다른 병증에 무수되어서 속발되는 것으로 시태탈프로의 병증이다.	主穴 配 혈해·중극
퇴산(癩疝)	음낭의 제증으로 음낭 내용물이 종창, 궤양, 건경, 종양, 종대되거나 혹은 유상(有狀), 무통, 유통, 경과(結果) 등이 만성적으로 나타나는 증상이다. 癩痛 腫痛 氣痛 水腫가 있다.	主穴 配 중풍·여구·용천천·용천·중국

2. 경유양통(筋中陽痛)

기본치료법 : 상음교·태충·중극·맥국골		
변증	증상	침구처방
간경습열(肝經濕熱)	음도(陰道)에 습열울결로 종종, 종창, 부종, 작열감, 소양, 동통	主穴 配 행간·용천천·상조수·수도·대돈
음혈부족(陰血不足)	음허발열로 경증상통(筋中陽痛)	主穴 配 비수·족삼리·기해·곡수
기체혈어(氣滯血瘀)	경중양통(筋中陽痛)무면서 혈액이 응결하고 노(怒)하고	主穴 配 간수·곡수·혈해
간화(肝火)	음경에서 정부(陰部)까지 간건자통	主穴 配 행간·대돈

당뇨병(消渴)

主穴 : 미수·제수·비수·신수·족삼리·태계		
구분	증상	침구처방
상소(上消)	燥渴多飮, 口乾舌燥 大便如常 小便頻數 舌紅苔黃 脈洪數	主穴 配 합곡·여제·조해·상음교
중소(中消)	消渴善飮, 形體消瘦 口渴多飮 大便秘結 舌紅苔黃燥 脈洪數	主穴 配 중완·천추·대도·합곡·상음교
하소(下消)	小便頻數量多混如膏脂	主穴 配 상음교·조해
수증해혈		
구갈다음(口渴多飮)	主穴 配 소장·여제·곡수·상수	
다식선기(多食善飢)	主穴 配 중완·위수·내정·상음교	
다뇨·구건(多尿口乾)	主穴 配 관원·명문·부류·수천	

부종

오종부종(五種浮腫)의 침구치료

主穴 : 음릉천·상조수·수분·수도·방광수·중극		
구분	증상	침구처방
폐수	肝水腫, 其身腫, 小便難, 時時喘逆	a. 풍사(風邪腫) : 主穴 配 폐수·열결·대추·합곡 b. 담열옹체(痰熱腫胀) : 主穴 配 폐수·척택·풍륭 c. 폐기허한(肺氣虛腫) : 主穴 配 폐수·중부·태연·족삼리
비수	脾水腫, 其腹大, 四肢苦重, 津液不生, 但苦少氣, 小便難	비위기허(脾胃氣虛) : 主穴 配 비수·위수·족삼리·중완
심수	心水腫, 其身重喘, 而少氣, 不得臥, 煩而躁;時, 其人陰腫	a. 심기부족(心氣不足) : 主穴 配 심수·기결·신문 b. 심혈어조(心血瘀阻) : 主穴 配 풍극·극천·극수·혈해·상음교
간수	肝水腫, 其腹大, 不能自轉側, 脇下滿痛, 時時津液微生, 小便調利	a. 기체수정(氣滯水停) : 主穴 配 간수·기문·태충·양릉천
신수	腎水腫, 其腹大, 臍腫, 腰痛, 不得臥, 陰下漏如牛鼻上汗, 其足逆冷, 面反腫	a. 방광정수(膀胱停水) : 主穴 配 대추·풍지·합곡·풍문 b. 하초습열유상(下焦濕熱有實熱) : 主穴 配 대추·외관 c. 신양부족(腎陽不足) : 主穴 配 신수·명문·부류·태계

a. 정구신경정신과

경계와 정충(驚悸와 怔忡)

기본치료법 : 신문·내관·신수		
변증	증상	치료혈
심혈부족(心血不足)	心悸動, 활동 후 심悸증, 頭暈, 睡眠, 面黃況, 脈細弱	족삼리·상음교·통리, 신문·비수·격수
담화내동(痰火內動)	頭暈不寧, 煩躁多夢, 胥眞脈數	척택·내관·풍륭·심수·기결·풍륭·양릉천
심담기허(心膽氣虛)	悸動不寧, 善驚易恐, 舌淡, 氣短한데 伴隨休息하면 증상이 스스로 경감한다. 玄淸黃 白, 脈細弱	담수·양릉천·족삼리
음허화왕(陰虛火旺)	心悸不寧, 心煩少寐, 頭暈耳鳴, 手足心熱, 玄紅, 脈數	결음수·신수·태계
수음내정, 심장부진(水飮內停, 心陽不振)	胸悶痞滿, 眩暈嘔逆, 脫水, 苔白, 脈緩滑	단중·기해·중완·족삼리, 심포·내관·위수·상조수
정충(怔忡)		신문·내관·기해·관원

두통(頭痛)

1. 두통(頭痛)

① 원인별 두통

변증	증상	치료혈
가. 외감두통(外感頭痛)	두통이 항배(項背)에 이르며 동반해 노출되면 통증이 심해진다. 상동·상현에 있어서는 오통·오현증상이 나타나며, 풍열증에서는 두통이 비교적 심하며, 상습증에서는 머리에 마찰 두른 듯 두통이 나타나며, 음이 무거운 증상이 병발한다.	풍지·백회·태양·합곡·열결·후계
나. 내상두통(內傷頭痛)		
a. 간양상항(肝陽上亢)	두통에 현훈이 동반되며 심번이노 불면, 신지불안, 때로는 협통이 나타나기도 한다.	풍지·양영·태충·후계·상음교
b. 신정허(腎精虛)	두통에 머리가 텅 빈 느낌이 들며, 현훈이 동반된다. 요통산연, 요정, 이명과 같은 신정허증(腎精虛證)이 함께 나타난다.	백회·뇌공·신수·현종·태계
c. 기혈양허(氣血兩虛)	두통이 심하지 않으면서 지속적으로 나타나며 과로하면 심해진다. 심계정충, 신피(神疲), 소력(少力), 면색불화(面色不華), 식욕부진과 같은 증상이 동반된다.	백회·심수·비수·족삼리·상음교
d. 담탁두통(痰濁頭痛)	두통에 흉민(胸悶)과 위(胃)에 충만한민(胸脘滿悶), 오심, 위연 등과 같은 증상이 동반된다.	두유·태양·중완·합곡·풍륭
e. 어혈두통(瘀血頭痛)	두통이 시일이 지나도 호전되지 않으며, 통처가 고정되어 있으며, 바늘로 찌르는 느낌이 든다. 혹 외상의 과거력을 지니고 있기도 하다.	두부·아시혈·격수·합곡·상음교

② 부위별 두통

구분	원인/증상	치료혈
태양두통(정두통)(太陽頭痛(正頭痛))	정두통은 족태양맥이 상역(上聯)을 지나 두정(頭頂)에서 교회(交會)하여 뇌로 입하고(腦入)되었으며, 협맥(頰脈)은 항(項)으로 직행하므로, 족태양경맥이 두로 상충하여 발병되면 안륜과 두항이 뻐치는 듯이 아프다.	상성·신정·천정·백회·태연·태양·합곡
양명두통(미종골통)(陽明頭痛(眉棱骨痛))	미심(眉心)과 미종골통(眉棱骨痛)은 것으로 담과 위한에 의하여 발생한다.	천축·합곡·곡지·신정·태계·두유·여요
소양두통(편두통)(少陽頭痛(偏頭痛))	우편두통은 담음울결에 기인하며, 좌편두통은 혈허동생에 기인한다. 편두통이란 두의 한편이 아픈 것을 말한다.	열결·두유·태양·임읍·사죽공
궐음두통(전정두통)(厥陰頭痛(巔頂頭痛))	전정(巔頂) 부위에 국한되어 두통이 나타난다. 두정부는 족궐음경이 주관하므로 간주혈(肝主血)하여 두통과 안통이 함께 나타날 수 있다.	

2. 두통(頭痛)

원인	본래 담음이 있거나 혹은 육욕 후에 하원(亞源)할 때, 혹은 오래 의상했을 때, 적풍(賊風)을 외어 풍사가 뇌 혹은 항두(頭部)로 침입하는 데 기인
증상	경항의 상부인 이목·구·비·미종간에 혹은 머비가 수반되며, 두중·두현·두피의 무감각, 구삽(口澁)의 불안으로 식미(食味)를 모르고 이종, 목통 혹은 미종의 상하가 인통하여 혹은 코에서 국항·국하(鼻衄 鼻塞)를 일게 되고, 적풍이 나며 현도(眩暈)하게 된다
침구치료	백회(요)·상성·전정·양곡 합곡·견중 협계·풍지·족삼리·풍륭·태계

현운(眩暈)

변증	증상	치료혈
간양상항(肝陽上亢)	현운에 이명하며, 두통, 두창이 동반된다. 번뇌(煩惱) 이후에 현운이 심해짐	풍지·태충·후계·태계·상음교
담습중조(痰濕中阻)	현운하며 두중하며 머리에 무엇을 얹 듯하고, 흉민, 오심이 동반됨.	두유·중완·합곡·풍륭·태계
기혈양허(氣血兩虛)	현운이 때때로 나타나며, 활동하나 과로 후 증상이 심해진다. 면색황백, 조갈불원(爪甲不華), 기민라연(氣短體倦), 상계질면과 같은 증상이 동반됨	백회·족삼리·상음교·심수·비수·위수
신정부족(腎精不足)	현운하며 정신위각, 다몽, 건망, 요슬산연, 유정, 이명과 같은 신허증이 동반됨	백회·풍부·신수·현종·태계

수면(睡眠)

1. 불면

기본치료법 : 사신충·신문·상음교 / 신맥(사)·조해(보), 강중(幹穴)에는 용천에 뜸쑥		
변증	증상	치료혈
심비양허(心脾兩虛)	頭暈不易入寐, 頭眩多夢多醒, 心悸健忘, 神疲氣短, 面唇乏力, 食少, 舌淡, 苔薄白, 脈細弱	配 심수·비수
음허화왕(陰虛火旺)	虛煩不寐, 或雖頭昏醒, 睡眠淺而多夢, 心悸健忘, 神疲耳鳴, 腰膝酸軟, 遺精, 健忘, 五心煩熱, 舌紅絳, 脈細數	配 심수·신수·조해
간화상요(肝火上擾)	頭脹頭痛, 面紅人躁, 睡眠淺而多夢, 脇肋脹痛, 口苦, 舌苔薄黃, 脈弦數	配 간수·대릉·행간
위부불화(胃腑不和)	睡眠不寧, 心中懊憹, 脘痞嘔逆, 嗳腐吞酸, 苔厚膩, 脈滑	配 중완·족삼리·내관
심담허건(心膽虛怯)	心悸多夢, 善驚易恐, 舌質淡, 脈弦細	配 심수·담수·양릉천·구허

2. 다면(多眠)

기본치료법	심수·비수·신문·내관·상음교·족삼리

건망·치매(健忘·痴呆)

1. 건망(健忘)

변증	증상	치료혈
심비양허(心脾兩虛)	心悸怔忡, 失眠健忘, 面色萎黃, 四肢困倦, 食少便溏, 舌淡, 質況, 脈細	심수·비수·신문·상음교
신정부족(腎精不足)	耳鳴而見病神萎靡, 腰膝酸軟, 健忘, 失眠, 恍惚, 心煩, 噩夢, 盜汗, 潮熱, 面潮紅, 舌紅少苔, 脈細數	신수·태계·관원·정궁·족삼리·중극·상음교·백회
심신불교(心腎不交)	少寐多夢, 夢則遺精, 伴有心中煩熱, 頭暈, 目眩, 精神不振, 體倦乏力, 心悸, 怔忡, 善恐健忘, 口乾, 心煩躁不, 舌紅, 脈細數	지실·심수·신수·상음교·신문·내관

2. 지 매

변증	원인/증상	치료혈
심비양허(心脾兩虛)	心氣虛則心悸怔忡, 心神失養則失眠多夢 開虛則納呆, 腹脹便溏 神疲乏力, 語音低怯, 面色少華, 舌淡苔白, 脈細弱	심수·비수·신문·상음교
심신불교(心腎不交)	腎虛則腎精不能上達于腦, 腦海空虛, 故善忘 腦髓 腎水不升, 心火無制, 陰虛火旺, 擾神明則心悸, 虛煩不眠, 陰虛陽亢則頭暈耳鳴 夢遺, 盜汗, 潮熱, 舌紅, 苔少薄白, 脈細數	지실·심수·신수·상음교·신문·내관
신정휴쇠(腎精虧虧)	素稟不足, 或久病體虛, 或用腦過度等 耗傷腎精所致, 腎精不足 不能上充于腦,故見健忘症狀 頭暈不眠, 精神萎靡, 神識恍惚 智力減退, 腰膝酸軟 精少遺, 崩漏帶之類, 精虧骨髓失養則齒搖 骨生髓, 腎氣不足, 骨髓失養則見骨痿, 遺精, 女子經閉不孕 舌淡苔白, 脈沈細無力	신수·태계·관원·정궁·족삼리·중극·상음교·백회
담탁요심(痰濁擾心)	素思過度, 損及心脾所致, 脾虛則運化失常, 聚痰 心氣則養心, 神志失怡 痰濁上擾則頭目眩暈, 致子臨則則昏昏 脾失健運, 清濁不和則嘔吐 心氣虛又加痰擾, 故心悸不寧, 舌苔白膩, 脈弦滑	
어혈조체(瘀血阻滯)	瘀血阻絡, 氣血不行, 心竅失養, 則見健忘, 頭痛如刺, 舌強語澁 面黯沉早青紫, 舌質紫, 脈澁	

전간(癲癇)

변증	증상	치료혈

실증	맥정이 비교적 잘고, 맥지 시에 혀면유태, 번조가갱, 구토번뇌, 복교上氣, 두통眩晃, 口角沫結한다. 맥지 전에는 정상 脫重, 胸悶, 腫痛 등 전조증상이 있으며, 호흡急觸, 頻尿痛한다.	용부구마:내관태충상음교풍풍
허증	간절맥적이 오래되면 抽搐의 강도도 약해지고, 정신도 몽롱되고, 뿌쿠르고, 뿌쿠뿌쿠, 혀는주黃, 혀상태주, 頻尿酸軟, 호흡상氣, 頻細無力한다.	신문상음교태충풍풍:사신충간축양풍전
수증선별		
비위허약(脾胃虛弱)	비수:족상곽:기해	
간신허손(肝腎虛損)	신수:태계	
지속맥적하며 혼미불성지(持續脈搏不明, 昏迷不醒者)	용천	

전증(癲狂)

구분	증상	치료혈
전증(癲症)	정신이 억울하고 표정의 변화가 적으며 말이 적어지고 지매를 나타내기도 한다. 혼자 웃얼거리거나 언어에 논리가 없다. 때로 스스로 울거나 웃으며, 스스로 기뻐하거나 슬퍼하며 웃자임이 미리란 것을 모른다. 음식을 먹지 않기도 한다.	신문:대충:태충:풍풍:상음교:백회
광증(狂症)	자음에는 상극이 금하며, 두통, 불면이 나타난다. 진행되면 정신(精神)이며 무질고, 전소(癲癇)를 구분 못하고, 울건을 부수거나 다른 사람에게 상해를 입힌다.	수구:노궁:소부:행간:풍풍

울증(鬱症)

치료혈	내관:태충:상음교

화병(火病)

치료혈	단중, 중완, 천추, 합곡, 족상리, 백회, 용천
	불면(不眠) : 안면, 시구(攢竹), 조해(照海):신맥(腎)
	불안(不安) : 신문, 상음교, 전당, 단중

9. 청구부인과

월경 질환

1. 월경부조(月經不調)

가. 경조(經早)

월경주기가 빨라져서 상하면 한 달에 2번씩 하기도 한다.

청구지방 : 관원기해		
변증	증상	치료혈
실열(實熱)	月經量多, 色深紅或紫紅, 經質黏稠, 心煩躁鬱, 面赤口乾, 大便秘, 小便黃, 舌紅苔黃, 脈滑數.	配 태충:곡지
허열(虛熱)	月經量少, 色紅, 經質黏稠, 潮熱盜汗, 手足心熱, 腰膝痠軟, 舌紅少苔, 脈細數	配 족삼리:연곡
울열(鬱熱)	月經量或多或少, 經色紫紅, 質黏有血塊, 經行不暢, 胸脇乳房脹痛, 心煩易怒, 舌苔薄黃脈弦數.	配 행간:지기
기허(氣虛)	月經量多色淡, 質清稀, 面色淡白, 神疲肢倦, 心悸氣短, 小腹滿, 食欲苦薄, 脈弱無力	配 족삼리:비수
수증선별	심번자:(心煩者) 配 간사; 중협장중(胸脇脹痛) 配 내관:기관; 월경과다(月經過多) 配 은백	

나. 경지(經遲)

월경주기가 정상 때보다 길어져 5~6주일 또는 그 이상으로 된다.

청구지방 : 기해:기혈상음교		
변증	증상	치료혈
실한(實寒)	月經量少, 色黯, 小腹冷痛, 得熱痛減, 畏寒肢冷, 肢腹冷痛劇烈, 舌苔薄白, 脈沈緊.	配 귀래:천추
허한(虛寒)	月經量少色淡, 經質清稀,小腹隱隱作痛, 喜熱喜按, 腰痠痛力, 大便溏, 舌淡苔白, 脈沈遲	配 영문:태계
혈허(血虛)	量少色淡, 小腹空痛, 身體疲倦, 面色萎黃, 頭目眩暈, 心悸少寐, 舌淡紅少, 脈虛細	配 비수:격수:족삼리
기체(氣滯)	量少色淡, 小腹脹滿而痛, 精神抑鬱, 胸痛不舒, 嗳氣頻減, 胸脇乳房脹滿, 苔白脈弦.	配 여구
수증선별	소복냉통(小腹冷痛) 配 호관원; 심정심면(心悸失眠) 配 신문; 소복창통(小腹脹痛) 配 중극:사만	

다. 경한(經亂)

월경의 주기가 길어졌다 짧아졌다 하면서 고르지 않고 양도 월경기간도 일정하지 않다.

청구지방 : 관원상음교		
변증	증상	치료혈
간울(肝鬱)	色紅紫, 質黏稠, 經行不暢, 胸脇乳房脹痛, 嗳氣不舒, 善太息, 舌苔白, 脈弦.	配 태충:간수:기문
신허(腎虛)	月經量少, 質稀, 腰腿痠軟, 頭暈耳鳴, 舌淡苔白, 脈沈細	配 신수:태계:수천
수증선별	중협장통(胸脇脹痛) 配 처구:태충; 요슬산연(腰膝痠軟) 配 신수:곡천	

2. 통경(痛經)(월경통)

변증	증상	치료혈
습응체(濕凝滯)	월경 전 혹은 월경기에 아랫배가 차고 아프며 허리까지 아프고, 마찬하게 하면 통증이 경감된다. 간혹 월경량은 적고 색은 배하여 혈고가 있다. 주위를 살펴보면서 몸이 아프고 설태는 백膩하고 맥은 沈緊하다.	중극:지기:수도 ·족통곤요(腹痛連腰)者 配 영문:신수; 극동(劇痛) 配 자료:귀래
간울기체(肝鬱氣滯)	월경 전 혹은 월경기에 아랫배가 불어나듯이 아프고 압통이 두렷하다. 월경 전에 유방이 불어나듯이 아프고 가슴과 옆구리가 창만하다. 월경량은 적거나 배출이 원활하지 못하다. 월경색은 검붉으며 덩어리가 있다. 대개 혈고가 배출되면서 통증이 경감된다. 혹은 훨씬 거나 어번이 있고 맥은 沈緊하다.	기해:태충:상음교 ·족장인(腹脹滿)者 配 전주:기혈:지기; 협통(脇痛) 配 양릉천:광명; 중만(胸悶) 配 내관
간신휴손(肝腎虧損)	월경 후 아랫배가 은은하게 아프며, 통지를 만지면 통증이 경감되고, 월경량은 적고 색은 퀴하고 혀리와 무릎이 시리고 아프며 머리가 어지럽고 이명이 있으며 호흡은 퀴하고 뜨는 맥이 가며 뛰은 沉細하다.	관원:간수:신수:조해:족상리 ·두운이명(頭暈耳鳴)者 配 태계; 요슬산통(腰膝痠痛) 配 신수:요연

3. 경폐(經閉)(무월경)

변증	증상	치료혈
혈고경폐(血枯經閉)	월경량이 점차 적어지다가 무월경이 된다. 간신부족, 비위허약, 음혈결핍 증상이 나타난다. 간신부족하면 허리와 무릎이 시리고 머리가 어지럽고 이명과 조열도 뒤이 나타나며, 비위허약하면 심계정충, 피로, 기단 등이 나타나고, 음혈결핍하면 안색에 광택이 없고 피부가 건조해지며 수척해지는 증상이 나타나게 된다.	비수:신수:기해:족상리 ·조열도한(潮熱盜汗) 配 고황:연곡; 남소설사(納少泄瀉) 配 천추:중만; 심계정충(心悸怔忡) 配 내관
혈체경폐(血滯經閉)	갑자기 무월경이 되며 흉협이 창만하고 아랫배가 창통하고 정신이 억울되어 변조로우며 화를 잘 내고 혹은 여두운 색이고 맥은 沈緊한 경우는 간기울체, 기체혈어형으로, 아랫배가 차고 아프면서 몸은 전체가 차고 붓기 쉬하고 맥이 沈緊한 경우는 한응혈체형으로, 비만한 체격으로 흉협만민하고 백대하의 양이 많고 뜨는 脈이고 맥은 퀴한 경우는 한습조체형으로 분류한다.	중극:합곡:혈해:상음교:행간 ·흉협창만(胸脇脹滿) 配 기문:지구; 소복창만(小腹脹滿) 配 기해:사만

4. 경년기장애

기본치료혈 : 등자:관원:기해:중만:신수:합곡:족상리:곡골:인당:교신	
수증가감	
번조, 신지실상(煩躁, 神志失常)	配 합곡:대릉
오심변열(五心煩熱)	配 조해:노궁:중충
실眠(失眠)	配 신문
두현(頭眩)	配 관원:족삼리:수문
다경혈한(多經血漏)	配 태충:교신:상음교
변증시지	
간신음적(肝腎陰虛)	정신이 긴장되고, 안면이 홍조하며, 가슴이 답답하고 화가 잘 나고, 현훈 이명하며, 기억력이 감퇴되고, 허리가 시리고 뻐기 아프다. 혹은 紅하고 뜨는 적으며, 뛰은 弦細하다.
심신불교(心腎不交)	가슴이 뛰고 잘 놀라며, 변조로우면서 편안하지 않고 정이 적어지면서 꿈이 잦아진다. 입이 쓰고 목이 마르며, 오심번열이 있고, 기억력과 집중력이 감퇴된다. 혹은 紅하고 뜨는 적고 뛰은 細數하다.
비신양허(脾腎陽虛)	면색이 황백(黃白)하고 기력이 없으며, 추위를 싫어하고, 팔다리가 차고, 다리가 붓고, 변이 무르며, 밤에 소변을 자주 본다. 혹은 淡하고 뜨는 白舌이고 뛰은 沈脈하다.
음허간왕(陰虛肝旺)	정지(情志)가 억울하고 열다운 이유 없이 비애에 잠기고 심한 경우 자제력을 잃게 된다. 혹은 紅하고 뜨는 적고 뛰은 弦細數하다.

[장조증(躁躁症)]

개요	장조증의 임상증후는 소위 Hysteric 발작증후에 해당하는 것으로 장(躁)은 심장을 의미한다.
원인	심비구허(心脾虛)
증상	때때로 비상욕구, 심계조번, 울민불안, 주족장강, 애욕불면(思慮欲眠, 수면불면, 불면주운, 불희불행, 희희주행) 등이 나타나고, 심하면 정광, 조번증을 발작하여 이를 광조증(狂躁)이 된다.
치료혈	대충:신문:백회(百會):용천:심수(心腧) a. 당뇨(糖尿) : 중만:풍릉(豊隆) b. 간화(肝火) : 태충:행간(行間) c. 혼무불상(昏迷不醒) : 수구(溝)

불임증

기본치료혈 : 중극 : 상음교 : 대맥 : 지기		
변증	증상	치료혈
신허형(腎虛型)	월경량이 적고 월경주기가 길며 안색이 창백하고 피로하며 허리가 시리고 아랫배가 차며 백대하가 있고 소변은 청정하고 혀은 퀴하며 뛰은 沈細하다.	配 신수:관원:태계
혈허형(血虛型)	월경량이 적고 색이 퀴하며 현재가 수척하며 머리가 어지럽고 이명이 나타나며 얼굴이 위황(萎黃)하고 피로하며 혀붉은 퀴하고 뛰은 細弱하다.	配 격수:혈해:족삼리
간울형(肝鬱型)	월경량이 불규칙하고 주기도 일정하지 않으며 흉협과 유방이 창통하며 자주 한숨을 쉬고 혀붉은 薄白하고 뛰은 弦하다.	配 태충:용천:곡천
습담형(濕痰型)	비만하고 월경부조 혹은 경폐가 나타나고 대하량이 많으며 손은 백색이고 피로를 느끼고 혀은 퀴하고 뜨는 白膩하며 뛰은 滑하다.	配 중완:풍릉:용천
어혈형(瘀血型)	경색(經色)이 암흑색이고 덩어리가 있으며 흉협과 유방이 창통하고 아랫배가 은은하게 아프며 혀은 암흑색이거나 어번이 있고 뛰은 弦澁 혹은 沈細하다.	配 격수:지료:혈해

여성 생식기 질환

1. 대하(帶下)

기본치료혈 : 대맥:백환수:기해:상음교		
수증가감		
대하연면부절(帶下連綿不絕)	配 중문:기충	
대하탁다(帶下濁多)	配 대맥:기혈	
대하색중(帶下色紅)	配 간사	
변증	증상	치료혈
비허형(脾虛型)	대하의 양이 많은 편이며, 백색 혹은 담황색이고, 무취, 질은 점조하며, 대하가 간금적 지속적으로 나오는 편이다. 면슬無氣, 納少便溏, 精神疲倦, 四肢痿軟 등의 脾虛症狀을 수반하며 호흡苔白, 脈沈濡無力	配 족삼리:음릉천
신허형(腎虛型)	대하가 청황색이면서 양이 많고 백색으로 점점짜(黏稠濃)하며, 지속적으로 흐르는 경향이 있다. 腰痠痛, 小腹冷, 大便溏, 小便清長, 夜間尤甚등의 腎虛症狀을 수반하며 호흡苔白, 脈沈濡无力脈尤甚하다.	配 관원:신수:자료
습열형(濕熱型)	대하가 황록색을 띠면서 농이 있고, 혹은 혈색을 동반하나, 정도월경이 혼재하고 냄새가 나며, 음부소양감, 구고인건, 소변단적 등의 증상을 수반하고 호흡苔黃, 脈濡數하다.	配 중극:음릉천:자료

2. 붕루(崩漏)

기본치료혈 : 삼중 : 기해:상음교:곤백 / 좌중 : 관원상음교:신수		
변증	증상	치료혈
혈열(血熱)	출혈량이 많거나 적으면서 계속되기도 한다. 색은 심홍색이며 점이 근적거리고 역한 냄새가 나는 것과 함께 입안이 말라서 갈증하며, 혹은 붉고 뜨는 누렇고, 뛰은 速數하다.	配 혈해:수천
습열(濕熱)	출혈량이 많고 색을 띠면서 끈적거리며 응시해 대하의 양이 많고 음부에서 역한 냄새가 나고 음부 소양감이 나타난다. 호흡는 黃膩하고 脈濡數하다.	配 중극:음릉천
기울(氣鬱)	혈색은 정상이나 혹 혈괴가 보이기도 하며 변조이노, 소복창만의 전신증상이 나타나며 호흡薄白, 脈弦하다.	配 태충:지구:대돈
혈어(血瘀)	부하(腹下)가 끊임없이 있으며 들면 양이 많아지기도 한다. 색은 자홍이면서 검은덩을 띠며, 혈괴가 있고 소복에 손을 못 댈 정도로 통증이 있으며 혈괴가 배출되 위해는 통증이 감소하는 경향이 있다. 호흡紫澁 혹은 細數하며 脈沈緊하다.	配 지기:기충:중문 ·얼음(熱重)者 配 대주:곡지; 심번(心煩)者 配 간사; 음부양통(陰部痛痛)者 配 여구:혈해
비허(脾虛)	갑자기 대량 출혈을 하거나 조금씩 오르기도 하며 안색은퀴하다. 호흡淡퀴하고 神疲倦, 氣短懶言, 納呆便溏 등의 전신증상이 나타나며, 호흡은 淡하고, 뜨는 薄白하고, 뛰은 沈細無力하다.	配 기해:비수:족삼리

신양허(腎陽虛)	출혈량이 많고, 오래도록 그치지 않으며 담홍색이면서, 소혈(小血), 흑혈(黑血), 치혈(紫血), 지혈(血) 등의 전신증상이 나타난다. 혹은 갈증고 묽는 음하고, 몸은 괴로운증하다.	처: 기혈쇠운부류
음허(陰虛)	출혈량이 적고 홍색이면서, 두운, 이명, 심번불면, 요슬산통의 증상이 나타나며, 혹은 紅하고 묽는 적고 몸은 細數하다.	처: 연국음국 도한(盜汗) 처 음국, 리수(黑痢) 처 고한, 실면(失眠) 처 신운

3. 음부소양증(陰部瘙痒症)

기본치료법 : 중국자료 상응교		
수증선별	a. 기양난면(奇痒難眠) : 처 국골대운 b. 심번소매(心煩少寐) : 처 간사	
변증	증상	치료법
습열자주(濕熱下注)	외음부 혹은 질 내가 가렵고, 심하면 아프다. 황록색의 뇨 같은 또는 많은 양의 점액물운은 비린내 나는 대하가 수반된다. 부인과 검사에서 외음 및 질의 홍은색을 띠거나 충혈되어 있다. 가슴이 답답하고 잠을 잘 이루지 못하며 입이 쓰고 입맛이 없다. 혹 묽는 黃腻하고 몸은 弦細하다.	처: 혈해음용환 여구
간신음허(肝腎陰虛)	음부가 건삽(乾澁)하고, 작열감이 있으면서 가렵다. 대하량이 적고 누렇거도 하며 심하면 혈뇨(血尿)를 나타낸다. 오심(惡心)에 변열이 있고, 머리와 눈이 어지럽고, 입이 쓰며 입이 마르지만 물을 마시고 싶지는 않다. 귀가 울리고 허리가 시리다. 혹은 묽고 묽는 적다. 몸은 細數無力하다.	처: 조해

4. 자궁적수(음질)(子宮下垂(陰脫))

변증	증상	치료법
기허하함(氣虛下陷)	음도(陰道) 속에 팥솥들어 있는 것으로, 앉을 하면 더 심해지고, 신권지리, 심계기단, 소변빈수, 시지침력, 백대량다(白帶量多), 요슬무력, 소복팽창, 권태조기, 요통불승) 등의 증상이 나타난다. 혹설담홍하고 몸은弱하다.	백회기혈요도 측상리 상응교
신허실고(腎虛失固)	음정(陰莖) 외에 소복하주(小腹下墜), 요신퇴연, 소변빈삭, 백대가 없이 음도가 건삽(乾澁)하고, 두운, 이명 등의 증상이 나타난다. 혹설紅하고 몸은沈言弱하다.	관원대혈자공신수조해
습열자주(濕熱下注)	구뇨이 팥솥되고 표면에 濕潤이 생기며 외음부가 부어오르고 아프며 황색의 분비물이 나온다. 신열심번, 소변단적절(小便短赤熱) 혹은 구고, 구진하고 혹요통痛, 몸은數하다.	중국대맥자료 곡천음용천 대돈

유방 질환

1. 유소(乳少)

기본치료법 : 단중유근 소맥천종 건정(膻井, GB21)		
변증	증상	치료법
기혈허약(氣血虛弱)	산후에 유즙이 감소하거나 심한 경우 나오지 않는다. 유즙이 묽고 유방이 유연하여 창만하지 않는다. 안색이 창백하고 입술과 손톱에 윤기가 없으며 피곤하고 식사를 적게 하며 대변이 무르다. 혹설이 옅고 혹묽는 적고 몸은 虛弱하다.	처: 비수족삼리
간울기체(肝鬱氣滯)	산후에 유즙이 나오지 않거나 감소하여 흉량이 창만하고 아프며 충협이 아프게하고 그득하며 양지(乳房)가 팽팽하고 월경이 불규칙하며 위완부가 답답하여 식욕이 감퇴된다. 혹은 묽고 묽는 혹설 홍하며 몸은 弦하다.	처: 내관태충

2. 유옹(乳癰)

기본치료법	족삼리 상거허 태충 건정(膻井, GB21) 여태 용천

임신 질환

1. 오조(惡阻)

변증	증상	침구처방
비위허약(脾胃虛弱)	임신 후 2~3개월에 오심구토하거나 역으면 죽시 토하고 혹은 뼈표을 구토하며 완복(脘腹)에 창만하고, 신피권태(神疲倦怠) 하며 기면기수(嗜臥嗜睡)한다. 혹설質白하고, 脈濡無力	음완상완 내관 족삼리 공손
간위불화(肝胃不和)	임신초기에 먼물이나 신물을 구토하며 완연협통(脘兩脇痛)하고, 흉기만식(嗜氣飽食)하며, 정신울울고, 두운목정(頭暈目眩)한다. 혹묽는 혹質白하고 脈弦滑하다.	단중중완 내관 족삼리 태충

2. 자간증(子痫證)

기본치료법	백회 인당 수구 내관 풍지 행간 태충 태계 상응교 (족삼리 천주 양릉천 곡지 풍부 태충 간모수)
수증선별	a. 혈압항진(血壓亢進) : 처 행간 지용 b. 두통(頭痛) : 처 상간

3. 태위(胎位)이상

침구처방	경락 지용 손녀

4. 난산(難産)(滯産(滯産))

기본치료법	합곡 : 삼릉교 : 지용 : 독음
수증선별	a. 정신피로(精神疲勞) : 처 혼관원기해 b. 심계기단(心悸氣短) : 처 내관 태계

변증시치	증상	침구처방
기혈허약(氣血虛弱)	임산기에 양수가 터진 지 오래되었지만 태아가 분만되지 못한다. 소복의 진통이 약하고 지속시간이 짧으며 혈혈량이 많고, 면색이 창백하고 정신이 피로하며 숨이 모죽한 감이 있다. 혹은 갈증하고 몸은 허약하다.	처: 족삼리 부류
기체혈어(氣滯血瘀)	임산기에 양수가 터진 지 오래되었지만 태아가 분만되지 못한다. 처리과 배가 지속적으로 심하게 아프며, 혈혈량이 적고, 검붉은 색이며, 면색은 어두운 표정이고 정신이 억울하고 가슴과 상복부가 답답하고, 때때로 메스껍다. 혹은 홍紅츤이고, 몸은 沈實하다.	처: 태충 건정(膻井, GB21)

5. 포의불락(胞衣不下)

변증	증상	침구처방
기허(氣虛)	출산 후에 포의가 불락하고 소복이 약간 창연하며 압통은 심하지 않고 정어리가 있지만 약하거나 없다. 음부에 묽은 색의 출혈량이 많고, 면색은 흰데 두운, 심계, 기단(氣短), 신피(神疲) 등의 증상이 수반될 수 있다. 혹설淡하고 苔薄白, 脈虛弱	관원족삼리 상응교 독음
혈어(血瘀)	포의가 불락하여 소복이 차고 아프며 만지면 싫어하고 단단한 덩어리가 만져진다. 입술색이 포로가 조금 나타고 면색이 자청색이다. 혹붉은 홍紅츤이고 脈은 沈弦 혹은 沈澁	합곡 상응교 중국 기해 독음 건정(膻井, GB21)

6. 혈훈증(血暈症)

기본치료법	족삼리 상응교 중국 조해 내관 근릉 인당 수구 지구
수증선별	a. 급구훈궐(急救暈厥) 처 인당 백회 수구(水溝)

변증시치	증상	침구처방
기허(氣虛)	두운안핍(頭暈眼花)하고 심하가 그득하여 끊어질 것 같다. 심하면 혼미하여 사람을 알아보지 못하고, 면색이 창백하며, 구급기핍(口唇氣冲)하고 호흡단측(呼吸短促)하고, 식은땀이 흐르며, 손발이 차고, 오로가 끊어 맺주지 않는다. 혹설少苔적고 脈虛細無力하다.	처: 관원기해신궐족삼리(關)
혈어(血瘀)	두목현훈하며 돌연혼궐하고 기허증상과 비슷하다. 脈象細弦 하거나 혹은 浮大而虛하다.	처: 상응교 태계 간수 족수 관원 족삼리(關或灸)
어혈(瘀血)	소복진통기연(小腹陣痛感)(혼궐), 혼흔흉욕 潮熱心下急滿하고, 심하면 혼미해운, 神昏口噤, 不省人事, 牙關緊緊, 牙關緊閉 등의 증상이 나타난다. 혹설紫暗하고 脈弦緊澁力하다.	처: 귀해중국 상응교 지구 기충 합곡(關)

7. 산후복통(産後腹痛)

변증시치	증상	침구처방
혈허(血虛)	소복이 은은히 아프며, 복연(腹軟)하고 희연(喜按)하며, 오로의 양이 적고, 이지리우며, 이명이 생기고, 면색이 창백(面白)하며, 심계기단(心悸氣短)하고, 대변조결하다. 혹설은 淡하고, 묽는 嫩白하고, 脈은 細數하다.	관원기해 족삼리 상응교
한응(寒凝)	소복이 냉통하고 거연(拒按)하며 따뜻한 것을 좋아 한다. 면색이 창백하고 사지가 따뜻하지 않고 심하면 구토한다. 혹설은 輕淡하고 苔白 혹은 濕潤하다.	관원기해 신수 상응교
혈어(血瘀)	소복이 창연 또는 자통하여 흉협으로 이어진다. 오로는 양이 적으며 색이 가뭇스레하고 양이리가 있다. 혹붉은 紫黯 혹은 紫黑이 있고, 묽는 白 혹은 嫩質하고 脈은 弦緊澁力하다.	중국 귀해 족수 혈해 태충

10. 침구소아과

소아 호흡기 질환

1. 백일해(백해)

침구처방 : 사풍(鼻翼出血) 내관 합곡 영결		
구분	증상	치료법
조해기(初咳期)	초기는 감모와 유사하여 해수, 재채기, 비체, 호말상의 맑은 객담을 토하고 묽게, 불꾸, 鼻翼出血의 증상이 나타난다.	용환 합곡 영결
경해기(痙咳期)	해수가 심해지고 진발성 발작을 하며, 해수 소리가 그치지 않고 해수 후에 회후성(喜咳聲)(계명(鷄鳴)과 같은 백일해의 특징적인 백백거리는 소리)이 나며, 핵피혈(面 또는 부식(浮腫)을 토하고 나서 진해(嘔咳)가 점시 멈춘다. 이외 같은 번뇌작용은 밤이 되면 더욱 심해진다. 혹은 흉통, 口唇紫靑, 睛結潮紅하거나 鼻中衄血, 鼻中鼻血, 舌苔黃, 脈滑數, 脈紋緊紅 등을 볼 수 있다.	대주 신주 척맥 용용
회복기(恢復期)	해수의 횟수와 지속시간이 감소되고 회후성(喜咳聲)도 점점 소실된다. 구토가 감소되고 해수가 점어 없으며 소량의 맑은 담이 있고, 氣短聲低, 自汗無力, 食欲弱少, 脈虛無力, 脈紋 淸紫색다.	해수 비수 태연 족삼리

수증병용	
오한장열(惡寒發熱)	처: 대저 대추
부비(鼻鼻)	처: 천돌
인중이통(咽紅肯痛)	처: 소상
해수중(咳嗽重)	처: 해수 천돌
체질, 녹질(體質, 鹿質)	처: 천부 상성

2. 소아 급성 편도선염(扁桃)

침구처방	소상(點刺出血) 합곡(滿法) 천정(滿法)

3. 소아 폐렴

침구처방	중부 기골 해수 풍문(清涼穴) 가. 고열(高熱) 시 : 대추 곡지 나. 중풍(腫痛) 시 : 내관 다. 복창(腹脹) 시 : 족삼리

소아 소화기 질환

1. 감병(감증)(疳病(疳症))

침구처방 : 하관 족삼리 상구		
구분	증상	치료법
비위허약(脾胃虛弱)	面黃肌瘦或浮腫, 形體枯槁, 四肢無力, 納呆厭食, 精神萎靡, 或煩躁不安, 或多啼哭, 或睡眠不安, 或夜間驚醒, 或盜汗, 或口唇淡白, 舌質淡, 苔薄白, 脈細無力, 指紋淡	처: 중완 장문 비수 위수 공손
적체상비(積滯傷脾)	面黃肌瘦, 毛髮無澤, 精神不振, 肌膚甲錯, 或食則嘔吐, 手足心熱, 腹脹腹痛, 便溏或便結, 面黃唇紫赤甘, 舌質紫, 苔厚膩	처: 선기 복결
감영충증(感蟲疳)	無氏食欲異常, 嗜食異物, 腹脹腹痛, 睡眠不安, 常胃痛露 舌淡黑 脈弦	처: 거결중완 천주 백충와(혈해소 1T)

수증병용	
복창변상(腹脹便溏)	처: 장문 천추 기해 공손
사지불온(四肢不溫)	처: 기해
수면불보(睡眠不寧)	처: 간사
육적출적, 정상무예(目赤紅赤, 睛生翳膜)	처: 행간 음릉천

2. 적백(痢疾)

세부질환	원인	증상
식적(食積)	음식(飲食)에 체한 것이 제속되고 소화를 시키지 못하는 한편 음식의 절도를 잘 맞추지 않아 위장이 대하(大腸)하여 발생	위염 등으로 상복부가 단단하게 축지되는 증상이 오래된 상태
벽괴(癖塊)	두복열, 면황부종, 다구복변, 마간신열, 소변색유 (요탕痢, 濃黃浮腫, 赤帶腹痛, 尿黃赤熱, 小便如油)	중완부, 양협비결, 음수부지, 한열왕래, 복통전재 (수탕痢, 腹脹痢結, 飲水不止, 寒熱往來, 腹痛轉移)
치료법	소아벽가구불소(小兒癖氣久不消) - 혈, 장문 중완 음 七北, 臍旋 脊中 혈二七北	

소아 근육골격계 질환

1. 해조(解嘲)

원인	신기불성, 뇌수부족(腎氣不足, 腦髓不足)

증상	소마가 경후에 대전분(囟fontanel)이 정상에보다 큰 것을 발현함. 증상은 두대면소(頭大面小), 지력약약(智力薄弱)하고 백정(白睛)이 많고 눈에는 신기(神氣)가 없으며 형체수약(形體瘦弱)하다. 드물게는 경련, 요기불지(搖頭不止)[illegible]
참구처방	제상혈(臍上下) 등 5쌍 二穴, 음 숙 3회

2. 구충(蛔蟲)

원인	유모(乳母)가 많고 뜨거운 차갑상 음식물을 다식하거나, 주면(酒麵)을 과식하거나, 서열(暑熱)에 뜨거운 모습을 많이 먹어 폐장적열(肺臟積熱)로 발생
증상	흉부가 높게 융기장면(隆起胸膈)하여 거북의 가슴과 유사한 형태로 변한다.
참구처방	건중수·황수·심수·신수를 배하고, 유중(乳中) 上 1.5寸黑行三穴間隙수 左右 6處에 음 3회을 숙하고, 손하에는 하에서 상으로 추동해는 상에서 하방으로 시행한다.

3. 구부병(鼠瘻)

원인	조생아의 배척(胚胎)을 보호하지 못해 용사가 입척골(入骨)하여 발생하거나 너무 일찍 젖게 하는 등의 不正姿勢로 발생
증상	척골돌기(脊骨突起)하여 배부가 거북등처럼 된다.
참구처방	심수·폐수·격수 음숙 3~5회, 곡지(보)수구(사)·풍지(보)·절골(사)

소아 정신신경계 질환

1. 소아 뇌성마비

참구처방 : 풍부·풍지·백회(사신회)대주·신주·근축·경문·요양관·신수·절변환도·곡지·후계·합곡·족삼리·절골	
변증	치료혈
신효혈(腎虛血虛)	혈: 태계·대장수·비수
양허혈어(陽虛血瘀)	혈: 관원·기해·혈해·상원교
사실폐어(邪實痰瘀)	혈: 합곡·척택·폐수·풍륜
수증병증	
상지마비(上肢麻痺)	천주·폐수·견우·곡지·합곡
하지마비(下肢麻痺)	신수·대장수·풍시·위중·족삼리·양릉천·환도·절골
언지(語遲)	심수·독녀과청상·음 숙 3회

2. 소아마비(脊髓수영)

참구처방 : 합곡·곡지·족삼리·상풍교		
구분	증상	치료혈
폐열(肺熱)	발열, 떠뜸, 떠뜸, 떠뜸, 발갛, 팔뚝, 팔뚝, 팔뚝, 팔뚝에 나타나며 계속되면 팔뚝, 팔뚝, 팔뚝이 뜨겁고, 팔뚝, 팔뚝	혈: 열결·풍지
습열(濕熱)	발열 지체동통이침증(발열, 팔뚝, 팔뚝, 팔뚝, 팔뚝